

第28回 日本腹部放射線学会開催のご挨拶



第28回 日本腹部放射線学会
当番世話人 橋本 学
秋田大学医学部 放射線科

第28回日本腹部放射線学会を平成26年6月27日（金）、28日（土）の両日に秋田市のキャッスルホテルで開催させていただきます。今回より名称が“研究会”から“学会”に変更となりますが、内容はこれまで同様、症例報告を中心とした画像・病理所見の対比がメインテーマです。ご参加していただいた皆様が満足していただけるよう、教室員一同精一杯努めさせていただきますので、よろしくお願い申し上げます。また、この学会も国際化を目指しており、今回は英語発表のセッションを設けております。ご協力していただいた先生方にお礼申し上げます。

この学会の根幹となる病理的なコメントを、秋田大学の後藤明輝教授、南條 博教授、弘前大学 鬼島 宏教授、岩手医科大学の石田和之准教授にお願いしております。活発な忌憚のない討論で大いに盛り上がり、明日からの診療・研究に役立てていただければと思います。基調講演はバイエル薬品株式会社のご協力で、初日に秋田大学山本雄造教授に「肝・胆・膵領域の手術と画像解剖」、2日目は鬼島 宏教授に「臨床に必要な膵癌の外科病理」というタイトルでご講演をお願いしています。また、初日のランチョンセミナーをGEヘルスケア・ジャパン株式会社、イブニングセミナーを東芝メディカルシステムズ株式会社に、2日目のモーニングセミナーをフィリップスエレクトロニクスジャパン株式会社、ランチョンセミナーをシーメンス・ジャパン株式会社にご協力お願いしました。例年同様ポスター発表にはクイズ症例を設けております。成績上位の方には賞品もありますので奮って参加してください。また、恒例のサッカー・テニス大会を開催します。サッカーワールドカップの開催やテニスの錦織選手の活躍などもあり、心躍らせている先生方も多いと思います。われこそはと思われる方は是非参加してください。ただ、怪我のないように無理をしませんように。

秋田は北東北の日本海に面する秋田美人で有名な地方都市です。角館武家屋敷、男鹿半島や田沢湖など多くの観光地・温泉があります。勉強ばかりではなく、のんびりとした雰囲気とおいしいお酒で日ごろのストレスを発散していただければと思います。また、情報交換会では利き酒会をおこないますので、秋田のお酒を是非堪能してください。

最後に、本学会を開催するにあたり多くの貴重な症例を応募していただいた先生方、ご多忙のなかコメンテーターを快くお引き受けいただいた病理の先生方や座長・講師の先生方、各セミナー、機器展示、広告などでご支援いただいた各メーカーの方々、学会の準備・運営を支えていただいた教室員、学会事務局などすべての方々に厚くお礼申し上げます。

一般社団法人日本腹部放射線学会 役員名簿

《代表理事》 森 宣 (大分大) 《副代表理事》 後閑 武彦 (昭和大) 南 学 (筑波大)

《名誉会員》：7名

荒木 力 (山梨大) 黒田 知純 (大阪がん予セ) 中尾 宣夫 (兵庫医大) 中村 仁信 (彩都友誼会)
平松 京一 (水町MR) 平松 慶博 (サン虎の門) 宗近 宏次 (総合南東北病院)

《理事》：7名

今井 裕 (東海大) 大友 邦 (東京大) 角谷 眞澄 (信州大) 杉村 和朗 (神戸大)
富樫かおり (京都大) 鳴海 善文 (大阪医大) 山下 康行 (熊本大)

《功労会員》：4名

木戸長一郎 (木戸病院) 隈崎 達夫 (日本医大) 竹川 鉦一 (総合南東北病院) 山田 龍作 (大阪市大)

《監事》：2名

村上 卓道 (近畿大) 松井 修 (金沢大)

《評議員》：81名

【北海道・東北地区】9名

加藤 健一 (岩手医大) 児玉 芳尚 (手稲深仁会) 齋藤 博哉 (札幌東徳洲会) 篠原 敦 (鳴海病院)
渋谷 剛一 (弘前大) 高橋 康二 (旭川医大) 津田 雅視 (仙台立市病院) 中野 覚 (深川市立)
橋本 学 (秋田大)

【関東・甲信越地区】26名

赤羽 正章 (NTT東日本関東病院) 飯沼 元 (国立がんセ) 市川 智章 (山梨大) 衣袋 健司 (三井記念)
岩田 美郎 (池上総合病院) 上野 恵子 (東京女子東) 扇 和之 (日本赤十字) 岡田 吉隆 (埼玉医大国際医療セ)
楯 靖 (獨協医大) 加村 毅 (信楽園病院) 北中 ゆき (聖マリア東横) 桑鶴 良平 (順天堂大)
五味 達哉 (東邦大大橋) 陣崎 雅弘 (慶應大) 新本 弘 (防衛医大) 竹下 浩二 (帝京大)
田中優美子 (筑波大) 谷 一朗 (横浜栄共済) 谷本 伸弘 (慶應大) 成松 芳明 (市立川崎)
古川 顕 (首都大学東京) 松枝 清 (がん研有明) 松尾 義朋 (イーサイトヘルスケア) 水沼 仁孝 (那須赤十字)
宮川 国久 (聖マリア医大) 吉田 哲雄 (神奈川県がんセ)

【中部・北陸地区】9名

石口 恒男 (愛知医大) 伊藤 茂樹 (名古屋第一赤十字) 兼松 雅之 (岐阜大) 蒲田 敏文 (金沢大)
小林 聡 (金沢大) 左合 直 (福井赤十字) 竹原 康雄 (浜松医大) 利波 久雄 (金沢医大)
宮山 士朗 (福井済生会)

【近畿地区】17名

磯田 裕義 (京都大) 伊藤 亨 (神戸中央市民) 今岡いずみ (近畿大) 河上 聡 (京都ProMed)
吉川 公彦 (奈良県立医大) 金 東石 (大阪大) 佐藤 守男 (和歌山県医大) 高橋 哲 (神戸大)
鶴崎 正勝 (近畿大) 平井都始子 (奈良医大) 廣田 省三 (兵庫医大) 廣橋 伸治 (大阪暁明館)
前田 哲雄 (神戸百年記念) 松木 充 (近畿大) 三浦 行矣 (先端医療セ) 山崎 道夫 (公立甲賀)
山本 和宏 (大阪医大)

【中国・四国地区】9名

粟井 和夫 (広島大) 伊東 克能 (川崎医大) 金澤 右 (岡山大) 児島 完治 (キナシ大林)
上者 郁夫 (岡山大) 濱田 典彦 (高知大) 松崎 健司 (徳島大) 松永 尚文 (山口大)
渡辺 祐司 (倉敷中央)

【九州・沖縄地区】11名

青木 隆敏 (産業医大) 入江 裕之 (佐賀大) 内田 政史 (久留米大) 浪本 智弘 (熊本大)
西村 浩 (済生会二日市) 福倉 良彦 (鹿児島大) 福田 俊夫 (長崎市民) 本田 浩 (九州大)
松本 俊郎 (大分大) 村中 光 (九州医療セ) 吉満 研吾 (福岡大)

(104名敬称略・順不同)

《事務局》

森 宣、山田 康成、小川 智子
大分大学医学部臨床医学系放射線医学講座
〒879-5593 大分県由布市挾間町医大ヶ丘 1-1
E-mail : jsar@oita-u.ac.jp

一般社団法人設立と正会員としての年会費制について

本会は1990年から「任意団体」として活動して参りましたが、会員数も平成22年には900名を越え、国内外の腹部放射線医学・画像診断学領域において重要な役割を果たしております。

放射線医学の更なる発展の基盤となるよう、平成23年2月7日（月）に名実ともに「一般社団法人日本腹部放射線研究会」として設立登記し、平成25年6月21日に「一般社団法人日本腹部放射線学会」となりました。

尚、「一般社団法人」は主に「会費収入」で成り立つ事が条件と定める公正取引委員会での取決めに基づき、平成23年度より正会員としての「年会費制（8,000円）」を導入し、お支払い手続きのご負担軽減の為、全てクレジットカード決済としております。

【正会員の継続について】

正会員としての継続の意思を事前確認させて頂き、平成26年度年会費（8,000円）は本年5月1日付で自動決済させて頂きます。

【新規に正会員としてご登録頂く場合】

本学会の法人化前（H23年2月7日以前）に会員登録済みの場合は、研究会ホームページの会員登録頁より「確認・修正」をご選択頂き、登録内容を確認・修正してください。この際には年会費のクレジットカード決済のご入力をお願いいたします。

・年会費納入期間：日本腹部放射線学会法人年度内（5月1日～翌年4月末日）

但し、学会開催前の5月1日～31日の間に、当年度の「年会費」を納入して頂いた場合は、同年6月に開催されます学術集会『参加費（8,000円）』は年会費納入の特典として『無料』となります。上記期間内に「年会費」を納入されない場合は、学術集会『参加費（8,000円）』は会場での当日支払いを御願ひさせていただきます。

[年会費納入の特典]

- 1) 学会参加費（8,000円）の免除（学会開催前の5月1日～31日の間に年会費を納入して頂いた場合に限られます）
- 2) 学会および関連学会の情報提供
- 3) HP上の「デジタルアトラス」閲覧用の専用アカウント配布
- 4) 学術研究助成基金の応募資格を有する

「正会員」となることにより、多くの先生方が日常診療や研究活動及び教育の場において幅広くその特典を活用されることを祈願致します。

一般社団法人日本腹部放射線学会
代表理事・事務局代表 森 宣

◆発表時間

- ・一般口演の発表時間は発表5分・討論時間4分です。international sessionでは、発表時間5分、討論時間5分（病理コメントを含む）です。時間厳守をお願いいたします。

◆発表形式

- ・PCによる発表ですので、データもしくはご自身のPCをご持参ください。
- ・会場に設置されるプロジェクターは1画面となり、解像度は1024×768ピクセルです。
- ・当日は演者ご自身で舞台上に設置されてあるキーボード及びマウスにて操作していただきます。

病理コメントーターがコメントをする際に、病理写真のスライドを使うことがございますので、最終スライドの後に、発表で使ったものと同じ病理写真のスライドを再掲してください。発表で提示していない病理写真を入れることはできません。質疑応答の際に、スライドを戻して説明をすることはご遠慮ください。

◆PC受付

- ・PC受付（4F ロビー）にて、発表の30分前までに試写をお済ませください（混雑が予想されますので、十分時間に余裕を持ってPC受付を行っていただきますようご協力をお願いいたします）。
- ・PC受付での発表データの修正作業はご遠慮ください。
- ・PC本体をお持ち込みの方はデータ確認終了後、発表会場のPCオペレーター席（会場ステージ向かって左側）までご自身でお持ちください。

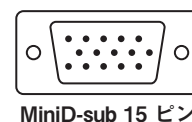
◆発表に関する注意事項

<データをお持ち込みの方>

- ・発表はWindowsのPowerPointとなります。発表データはCD-R、DVD-RまたはUSBフラッシュメモリのメディアにてご持参ください（CD-RW、DVD-RWは不可）。
- ・ご発表用アプリケーションは以下のバージョンをご用意いたします。
Windows PowerPoint：2003、2007、2010
※Macintoshで発表データを作成される方は、ご自身のPCをご持参ください。
- ・フォントはOS標準で装備されているものをご使用ください。画面レイアウトの崩れを防ぐには、下記フォントのご使用をお勧めいたします。
推奨フォント/日本語の場合 MSゴシック、MSPゴシック、MS明朝、MSP明朝
推奨フォント/英語の場合 Century、Century Gothic
上記以外のフォントを使用した場合、文字や段落のずれ、文字化け、文字が表示されない等のトラブルが起こる可能性があります。
- ・動画をご使用の場合は、PowerPointとのリンク状態を保つため、動画ファイルも同じフォルダに保存してください。ファイル形式は、Windows Media Playerで動作するファイル形式でご用意ください（推奨：WMV）。
※AVIはCODECによって再生できない場合があります。
動画をご使用の場合は、ご自身のPCをご持参いただくことをお勧めいたします。
- ・音声は使用できません。
- ・発表者ツールは使用できません。
- ・お預かりした発表データは、学会終了後、事務局にて消去いたします。

<PC本体をご持参される方>

- ・PC本体をお持ち込みの方は、PC受付でのデータ確認終了後、発表会場のPCオペレーター席（会場ステージ向かって左側）までご自身でお持ちください。
- ・PCをお持ち込みの場合は、外部ディスプレイ出力が可能であることを必ずご確認ください。
- ・バッテリー切れを防ぐため電源アダプターをご持参ください。再起動することがありますので起動の際のパスワード設定は必ず解除してください。
- ・出力端子がMiniD-sub 15ピンでないものは、接続アダプターをご持参ください。
- ・画面サイズ（解像度）はXGA（1024×768）となります。
- ・この環境で画面のすべてが不具合なく表示されることを、予めご確認ください。
- ・音声は使用できません。
- ・発表者ツールは使用できません。
- ・スクリーンセーバー、省電力設定については、あらかじめ解除をお願いいたします。



◆病理標本

- ・口演は病理学の先生にコメントーターをお願いしております。病理コメントーターの先生方よりご要望のあった演題については、事前にプレパレートをご送付いただくか、当日ご持参いただきます。ご郵送をお願いする場合は改めてご連絡させていただきます。なお、お預かりしたプレパレートは、口演後に病理受付（4F 飛鳥の間）にて返却いたしますのでお忘れのないようご注意ください。

【ポスター展示】

- ・ポスター展示会場は4F 放光の間前ホワイエです。
- ・英文表記をお願いします。討論は日本語で行います。
- ・ポスター展示については、一般展示、問題提示（クイズ）形式の2種類があります。各自ご発表の形式とパネルサイズを確認の上、作成するようお願いいたします。

1) 座長

- ・1日目の16：40～17：15にポスターディスカッションを行います。発表3分、質疑2分で進めてください。

2) 一般展示発表者

- ・ポスターを掲示するパネルのサイズは下記の通りです。
(10ページのポスター作成見本を参考に作成してください)
パネル上：横116cm×縦90cm
パネル下：横116cm×縦90cm
- ・ポスターは、1日目午前11：00までに掲示してください。ポスターを掲示するパネルに演題番号がついていますので、会場に用意されたマジックテープを使用して掲示してください。
- ・1日目の16：40～17：15にポスターディスカッションを行います。発表者はご自身のポスターの前で待機してください。各セッションの座長の進行に従って、発表3分、質疑2分をお願いいたします。
- ・2日目の全プログラム終了後は、直ちにポスターの撤去をお願いいたします。終了後30分経過しても残っているポスターは処分いたしますので、ご了承ください。

3) クイズ展示発表者

- ・ポスターを掲示するパネルの大きさは下記の通りです。
(11ページのポスター作成見本を参考に作成してください)
パネル上（出題）：横115cm×縦90cm
パネル下（解答・解説）：横115cm×縦90cm
- ・出題部分には患者の年齢、性、簡単な主訴や経過、症例の画像のみを提示するように作成してください。図の説明は検査法のみとし、所見の解説はつけないようお願いいたします。矢印や矢頭はつけていただいても構いません。
- ・解答・解説部分には演題名に続いて、画像の説明、最終診断、症例の解説をお願いいたします。出題部分と重複してお示しいただいても構いません。
- ・上記の原稿を指定日までに事務局宛に送付してください。解答・解説部分を隠して掲示いたします。なお、第1日目の17：15より解答・解説部分を公開いたします。
- ・展示に関して座長の設定や口演発表は行いませんが、第1日目の16：40から17：15まではポスターディスカッションのため、ご自分のポスターの前で待機してください。
- ・2日目の全プログラム終了後は、直ちにポスターの撤去をお願いいたします。終了後30分経過しても残っているポスターは処分いたしますので、ご了承ください。

3.社員総会（世話人会）

日 時：6月27日（金）13：05～13：35
場 所：3F 弥生の間

4.展示クイズ企画

日 時：6月27日（金）11：00～18：30
場 所：4F ポスター会場内

※6月28日（土）13：05～13：15 クイズ症例優秀者表彰

- ・ポスター展示の閲覧時間は第1日目11：00～19：00、2日目8：00～16：30です。第1日目の17：15までクイズ展示ポスターの解答・解説は隠されています。
- ・会場には解答用紙を用意しておりますので、解答・解説が発表される前に皆様奮ってご解答ください。なお、解答・解説は第1日目の17：15に公開されますので、それまでに会場に用意された箱に記名のうえご投函ください。
- ・6月28日（土）13：05～13：15 口演会場（4F 放光の間）にてクイズ症例優秀者表彰を行います。上位の方には当番世話人が心ばかりの賞品をご用意しております。皆様ぜひご参加ください。

5.打田賞受賞講演・表彰

日 時：6月23日（土）13：15～13：45

6.基調講演

【基調講演1】：バイエル薬品株式会社 共催セミナー

日 時：6月27日（金）11：30～12：00

座 長：伊藤 亨（神戸市立医療センター中央市民病院 放射線診断科）

演 者：山本 雄造（秋田大学医学系研究科 消化器外科学講座）

『肝胆膵領域の手術と画像解剖』

【基調講演2】：バイエル薬品株式会社 共催セミナー

日 時：6月28日（土）10:55～11:25

座 長：上野 恵子（東京女子医科大学東医療センター 放射線科）

演 者：鬼島 宏（弘前大学大学院医学研究科 病理生命科学講座）

『臨床に必要な膵癌の外科病理』

7.共催セミナー

【ランチョンセミナー1】：GEヘルスケア・ジャパン株式会社

日 時：6月27日（金）12：10～13：00

座 長：陣崎 雅弘（慶應義塾大学医学部 放射線診断科）

演 者：堀 雅敏（大阪大学大学院医学系研究科 放射線統合医学講座 放射線医学講座）

『3.0T MRIのイノベーション-

- Discovery MR 750シリーズでの新しい体幹部領域でのアプリケーション-』

【ランチョンセミナー2】：シーメンス・ジャパン株式会社

日 時：6月28日（土）12：10～13：00

座 長：山下 康行（熊本大学大学院生命科学研究部 放射線診断学）

演 者：磯田 裕義（京都大学大学院医学研究科 放射線医学講座（画像診断学・核医学））

『腹部領域の最新MR技術』

【イブニングセミナー】：東芝メディカルシステムズ株式会社

日 時：6月27日（金）15：40～16：30

座 長：入江 裕之（佐賀大学医学部 放射線医学教室）

演 者：中村 優子（広島大学大学院医歯薬保健学研究院 放射線診断学研究室）

新禎 剛（静岡県立静岡がんセンター IVR科）

『最先端CTとMRIによる腹部画像診断』

【モーニングセミナー】：株式会社フィリップスエレクトロニクスジャパン

日 時：6月28日（土）8：00～8：50（朝食が付きませぬ。）

座 長：吉満 研吾（福岡大学医学部 放射線医学教室）

演 者：西江 昭弘（九州大学大学院医学研究院 臨床放射線科学分野 放射線科）

『腹部領域での定量化イメージングの新たな試み

－ Chemical exchange saturation transfer imaging を中心に－』

8. 企業展示

展示協賛プレゼンテーション

日 時：6月28日（土）11：30～12：00

座 長：高橋 聡（秋田大学医学部 放射線科）

発表1：富士フイルムメディカル株式会社

発表2：ケアストリームヘルス株式会社

発表3：日本ストライカー

発表4：ジョンソン・エンド・ジョンソン株式会社

発表5：エーディア株式会社

企業展示（6月27日（金）～28日（土））

富士フイルムメディカル株式会社、ケアストリームヘルス株式会社、日本ストライカー、ジョンソン・エンド・ジョンソン株式会社、エーディア株式会社

9. 情報交換会

日 時：6月27日（金）17：30～19：30

場 所：4F ポスター会場内

※秋田名物の“稲庭うどん”や地元の銘酒“利き酒会”を行いますので募ってご参加ください。

10. ワークショップのご案内

日本腹部放射線学会

第5回 JSAR CT コロノグラフィー・ワークショップ（JSAR CTC-WS）

日 時：6月29日（日）9：00～14：00

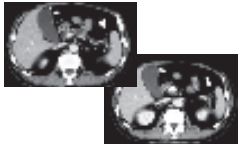
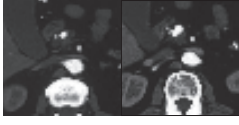
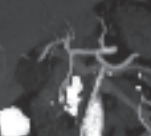

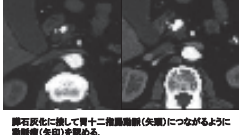


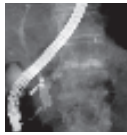
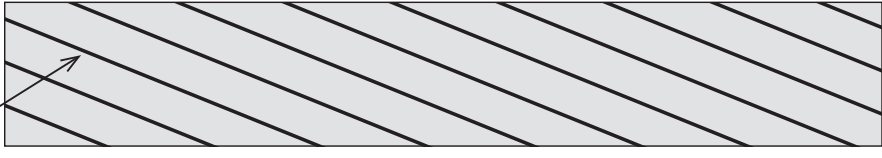
講義と画像ワークステーションによるハンズオン形式：定員20人

場 所：秋田キャッスルホテル4F 矢留の間

一般展示 ポスターの見本 (A4用紙に印刷してポスターを組んだ場合)


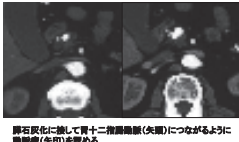
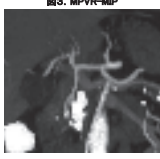

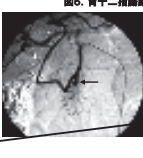

展示ポスターは、すべて英語表記をお願いいたします。討論は日本語です。

A4用紙を使った場合、上の欄には最大3列×4行、下の欄には最大3列×3行、計21枚のA4用紙を横置きで貼り付けることができます。

演題番号は事務局で準備します。	使用しません	
塞栓術で治癒した Hemosucous Pancreaticus の1症例 魚山 健史, 桐生 茂, 南 学, 赤羽 正孝, 吉岡 直紀, 古賀 久雄, 三浦 慎, 大友 邦 東京大学医学部附属病院放射線科	症例 <ul style="list-style-type: none"> ・ 68歳男性 ・ 主訴: 下血, 心窩部痛, 嘔吐, 冷汗 ・ 日本酒2合/22年 ・ 5月後診にて貧血増強(Hb 8g)近医受診, 7月頃下血が一度あり, 8月に気分不快, 悪心, 嘔吐, 下血があり, 当院救急入院, Hb 6g, 吐血, OT, US行も出血量不明, 11月に血便, さらにつきがあったため, 当院受診, Hb 6.8と低下のため緊急入院。 	入院後経過 <ul style="list-style-type: none"> ・ Hb 6.8 ↓ g/dL, CRP 43.9 mg/d ・ 正球性貧血 (RBC 227万 / μL, MCV 88.1) ・ amylase 153 IU/L, p-amylose 74 U, IL1 ・ 胆管上下部内視鏡 - 明らかな出血量なく, 十二指腸のsecond portion へのみ血液付着 ・ OT (一画面) 慢性膵炎後, 膵頭部に石灰化 ・ 小血管影 (異常なし) ・ HSA出血シンプ (異常なし) ・ 輸血(MAP 21.8回)
図1. 腹部造影CT (1画面, 遅延相) 	図2. 上部腹部dynamic CT (2画面) 	図3. MPVR-MIP 
図4. 腹腔動脈造影 	図5. 上部腹部dynamic CT (2画面) 膵石灰化に続いて胃十二指腸動脈(矢印)につながるように膵動脈(矢印)を認める。 	図6. 胃十二指腸動脈造影 後上部十二指腸腸膵動脈部近くに慢性膵炎を認める。この瘤は図3, 4でも見えている。 
塞栓術後の上部腹腔動脈造影にて, 後下部十二指腸腸膵動脈部の近くに小さな慢性膵炎の残存を認められたが, 膵炎の合併を認められ, 塞栓術は追加しなかった。 	5ヶ月後のERCP 主膵管内に結石 膵管拡張 	Hemosucous Pancreaticus <ul style="list-style-type: none"> ・ Sandblom P.(1970)が最初に報告 ・ 膵管からの大量の出血を指す ・ ほとんどものが慢性膵炎に伴うもの ・ 慢性膵炎の膵管内破綻により膵管から出血 ・ その他に慢性, 塞血性膵炎の膵梗塞, 遠位脾(風所性脾)などによるものも報告されている ・ 報告 65例 (塞栓術による治療例 9例)
Hemosucous Pancreaticus : 診断 出血は顕微鏡的だが, 膵臓から膵管への出血が描出されるはまれ。(Saber, 1990) 内視鏡で主膵管からの出血をもって診断(Morea, 1983; Jacobs, 1992). 内視鏡で不明なものは血管造影が有用(Shahani, 1994). OTで慢性膵炎, 膵腺瘤. 3D-OTangiography も有用 (Malzfeldt, 1997).	Hemosucous Pancreaticus : 治療 手術 膵部分切除, 脾臓, 膵臓の結核 塞栓術 膵動脈の近位-遠位の塞栓	Hemosucous Pancreaticus 慢性膵炎に慢性膵腺瘤が合併する頻度は約10% (White, 1978; Hofer, 1987). 慢性膵炎症例における消化管出血を見た場合には, この疾患を念頭に置いて詳細に診断する必要がある。
この部分は見にくいので, 掲示しないようにしてください。 		

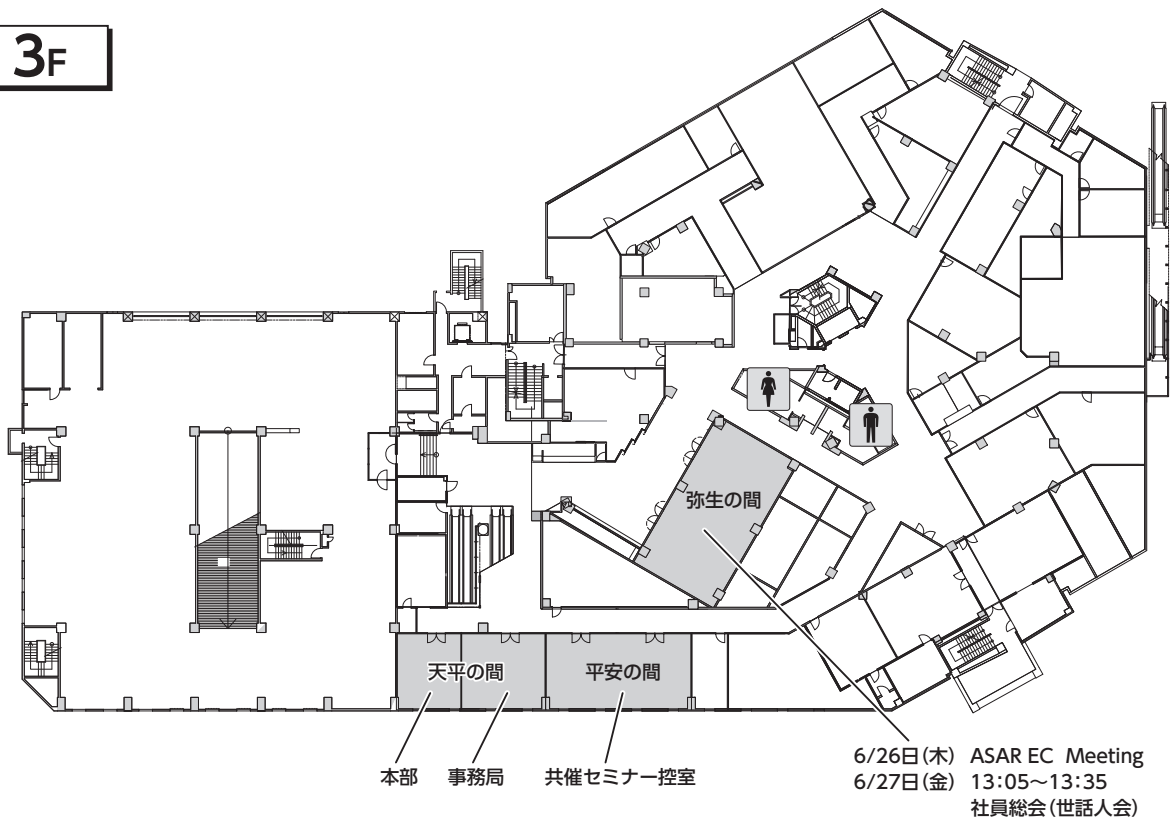
クイズポスターの見本 (A4用紙に印刷してポスターを組んだ場合)

A4用紙を使った場合、上の問題欄には3列×4行、下の解答・解説欄には最大3列×3行、計21枚のA4用紙を横置きで貼り付けることができます。

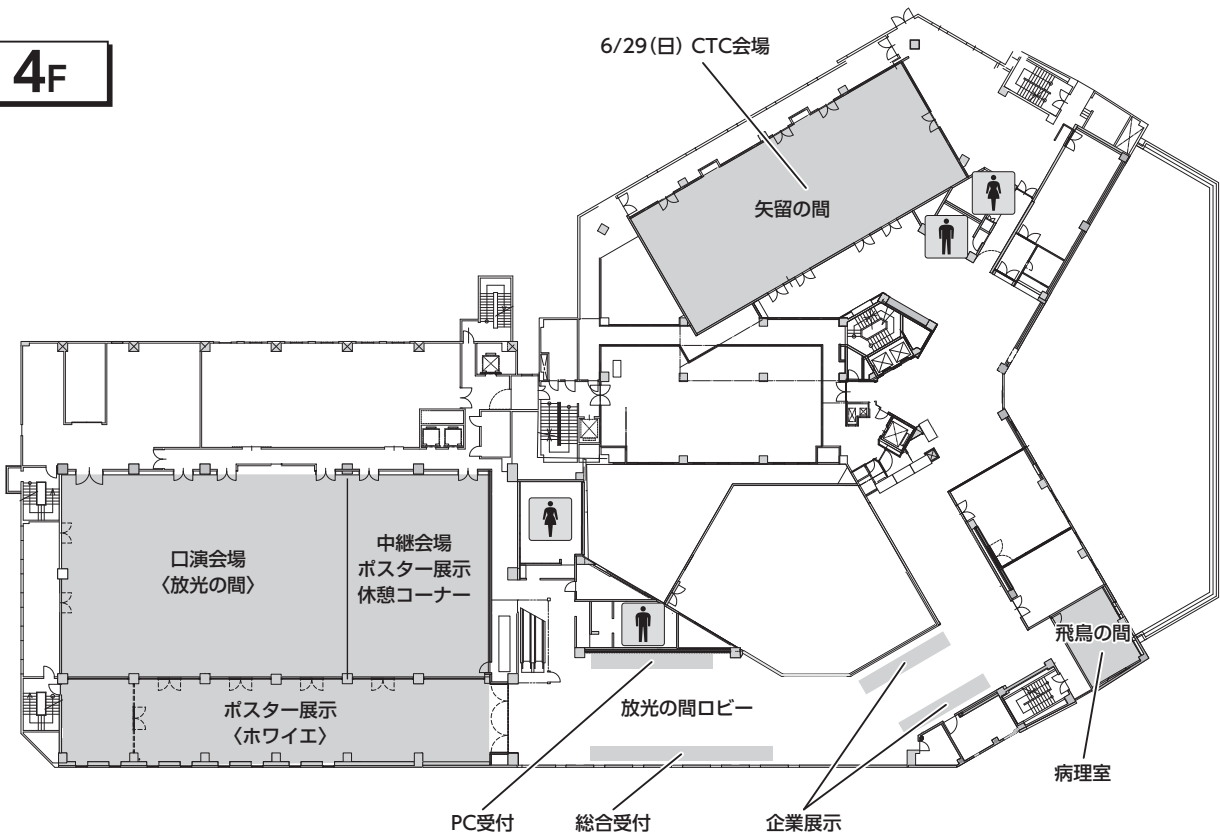
演題番号は事務局で準備します。	使用しません
図に番号をふっておくと解説の際に便利です (論文のように)	
<p>症例</p> <p>68歳男性 主訴: 下血、心窩部痛、嘔吐、冷汗 日本酒2合×62年 8月秋診にて貧血指摘(Hb 8.6)返還受診。7月頃下血が一度増し、9月に気分不快、悪心、嘔吐、下血が再び発症。緊急入院。Hb 6.6、糖化Hb 6.0、OT、US行っても出血原因不明。11月に血便、ふらつきがあったため、当院受診。Hb 8.8と低下のため緊急入院。</p>	<p>図1 腹部造影CT (1回目、遅延相)</p>  <p>図2 上腹部dynamic CT (2回目)</p>  <p>肺石硬化に似して胃十二指腸腫脹(矢印)につながるように腫脹(矢印)を認める。</p>
<p>図3. MPVR-MIP</p> 	<p>図4. 腹腔動脈造影</p>  <p>画像所見の解説はここでは伏せて、どういう検査法かのみ示してください (Key pointがわかりにくい場合は矢印などを付け、その解説は解答・解説欄で述べてください)</p>
	<p>Key imageは繰り返して提示していただいてもかまいません。</p>
<p>塞栓術で治療したHemosuccus Pancreaticusの1症例</p> <p>倉山 聖志 柳生 洸 南 幸 森岡 正実 吉岡 直紀 古賀 久雄 渡辺 慎 大友 邦 東京大学医学部附属病院放射線科</p>	<p>入院後経過</p> <p>Hb 8.8 ↓ g/dL, CRP 0.3 mg/dl 正球性貧血 (RBC 227万 ↓ /μl, MCV 88.1) amylase 158 IU/L, p-amy/ase 74 ↓ IU/L 胆管上下部内径増大 - 明らかな出血源なく、十二指腸のsecond portion におみ血液付着 CT (一項目): 慢性膵炎指摘、脾臓部に石灰化小腫瘍 (異常なし) HSA出血シグナル (異常なし) 輸血(MAP 2Lx3回)</p>
<p>図5. 胃十二指腸腫脹造影</p>  <p>後上腹十二指腸腫脹起始部近くに仮性腫瘍を認める。この腫は図3、4でも見えている。</p>	<p>最終診断</p> <p>Hemosuccus Pancreaticus</p> <p>hemo=[Q, a/m] blood sucous=[L] juice</p>
<p>Hemosuccus Pancreaticus</p> <ul style="list-style-type: none"> Sandblom P (1970)が最初に報告 膵管からの大量の出血を指す ほとんどのものが慢性膵炎に伴うもの 仮性腫瘍の膵管内破裂により膵管から出血 その他に外傷性、富血性腫瘍の脾転移、迷走脾 (異所性脾) などによるものも報告されている 報告 65例 (塞栓術による治療例 9例) 	<p>Hemosuccus Pancreaticus : 診断</p> <p>出血は間欠的のため、腫瘍から膵管への出血が抽出されるのはまれ。(Suter, 1985) 内視鏡で主膵管からの出血をもって診断(Morae, 1959; Jacobs, 1992). 内視鏡で不明なものは血管造影が有用(Shaharil, 1984). CTで慢性膵炎、腫瘍病。 3D-CTangiography も有用 (Malzfeldt, 1987).</p>
<p>必要な場合はreferenceを加えてください。</p>	<p>図6. 胃十二指腸腫脹造影</p>  <p>塞栓術後の上腹胃十二指腸腫脹造影にて、後下腹十二指腸腫脹起始部の近くにも小さな仮性腫瘍の残存を認められたが、脾尖の合併を恐れ、塞栓術は追加しなかった。</p>
この部分は見にくいので、掲示しません。	

会場フロア図

3F



4F



プログラム・日程表

第 28 回 日本腹部放射線学会 日程表

6月27日(金)		6月28日(土)	
8:00	9:00~9:05 開会の挨拶	8:00	8:00~8:50 モーニングセミナー (朝食付)
9:00	9:05~9:50 腎臓 1 (O-1 ~ O-5)	9:00	9:00~9:55 子宮・卵巣・卵管 (O-28 ~ O-33)
10:00	9:50~10:35 腎臓 2・泌尿器 (O-6 ~ O-10)	10:00	9:55~10:45 International Session 2 (O-34 ~ O-38)
11:00	10:45~11:30 後腹膜・その他 (O-11 ~ O-15)	11:00	10:55~11:25 基調講演 2
12:00	11:30~12:00 基調講演 1	12:00	11:30~12:00 展示協賛プレゼンテーション
13:00	12:10~13:00 ランチョンセミナー 1	13:00	12:10~13:00 ランチョンセミナー 2
14:00	13:05~13:35 [3F 弥生の間] 社員総会 (世話人会)	14:00	13:05~13:15 クイズ症例優秀者表彰 13:15~13:45 打田賞受賞講演
15:00	13:35~14:20 膵臓 (O-16 ~ O-20)	15:00	13:45~14:00 JSAR 総会 (事務局連絡)
16:00	14:20~15:30 International Session 1 (O-21 ~ O-27)	16:00	14:00~14:45 肝臓 1 (O-39 ~ O-43)
17:00	15:40~16:30 イブニングセミナー	17:00	14:55~15:35 肝臓 2・脾臓 (O-44 ~ O-47)
	16:40~17:15 [4F 放光の間、ホワイエ] ポスターディスカッション		15:35~16:15 消化器・腸間膜 (O-48 ~ O-51)
	17:15~17:25 クイズ症例解答公開 [4F 放光の間前ホワイエ]		16:20~ 閉会の挨拶
	17:30~ [4F 放光の間 / ポスター展示、中継会場内] 情報交換会	<div style="border: 1px solid black; padding: 5px;"> 6月29日(日) 日本腹部放射線学会 第5回 JSAR CT コロノグラフィー・ ワークショップ (会場：秋田キャッスルホテル 4F 矢留の間) </div>	

※記載のないものは、4F 放光の間が会場となります。

9:00~9:05

開会の挨拶

9:05~9:50 セッション1 腎臓1 (5題)

座長 陣崎 雅弘 (慶應義塾大学)

コメンテーター 後藤 明輝 (秋田大学大学院医学系研究科 器官病態学講座)

O-1 若年成人発症の腎low-grade fibromyxoid sarcomaの1例

加藤 勝也¹、井田健太郎¹、新家 崇義¹、多田 明博¹、田中 高志¹、松井 祐輔¹、
井口 俊浩¹、藤原 寛康¹、郷原 英夫¹、杉元 盛人²、柳井 広之³、佐藤 修平¹、
金澤 右¹

岡山大学病院 放射線科¹、岡山大学病院 泌尿器科²、岡山大学病院 病理部³

O-2 腎粘液管状紡錘細胞癌の2例

信澤 宏¹、高瀬 博康¹、高柳 美樹¹、野田 泰照²、石川 覚之²、桶田 理喜³、
徳留 隆博³

川崎幸病院 放射線診断科¹、川崎幸病院 泌尿器科²、川崎幸病院 病理科³

O-3 興味ある画像を呈した腎癌1例

伊藤 茂樹¹、中道 玲瑛¹、河合 雄一¹、服部 良平²、藤野 雅彦³
名古屋第一赤十字病院 放射線診断科¹、名古屋第一赤十字病院 泌尿器科²、
名古屋第一赤十字病院 病理部³

O-4 傍系球体細胞腫の2例

中本 篤¹、金 東石¹、堀 雅敏¹、大西 裕満¹、坂根 誠¹、巽 光朗¹、
宮川 康²、池田純一郎³、富山 憲幸¹

大阪大学大学院 医学系研究科 放射線医学講座¹、
大阪大学大学院 医学系研究科 泌尿器科学講座²、大阪大学大学院 医学系研究科 病理病態学講座³

O-5 脂肪組織を含んだMESTの1例

浅田久美子¹、陣崎 雅弘¹、秋田 大宇¹、谷本 伸弘¹、亀山 香織²、大家 基嗣³、
栗林 幸夫¹

慶應義塾大学医学部 放射線診断科¹、慶應義塾大学病院 病理診断部²、
慶應義塾大学医学部 泌尿器科³

座 長 高橋 哲 (神戸大学)
コメンテーター 後藤 明輝 (秋田大学大学院医学系研究科 器官病態学講座)

O-6 結節性硬化症に合併した腎類上皮性血管筋脂肪腫の1例

本田有紀子¹、福本 航¹、梶原 賢司¹、中村 優子¹、海地 陽子¹、谷 千尋¹、
古本 大典¹、立神 史稔¹、伊達 秀二¹、梶原 充²、松原 昭郎²、粟井 和夫¹
広島大学大学院医歯薬学総合研究科 放射線医学教室¹、
広島大学大学院医歯薬学総合研究科 泌尿器科²

O-7 透析腎に発生した Chronic expanding hematoma の1例

齋藤 一浩¹、加山 英夫¹、楯 玄秀²
国際親善総合病院 画像診断・IVR科¹、昭和大学藤が丘病院 臨床病理診断科²

O-8 精巣転移を来した前立腺導管癌の1例

中井 浩嗣¹、小林 久人¹、稲垣 真裕¹、井上 恵太¹、染矢 祐子¹、渡部 正雄¹、
中本 隆介²、今峰 倫平²
大津赤十字病院 放射線科¹、京都大学大学院医学研究科 放射線医学講座²

O-9 捻転を契機に診断された精巣胚細胞性腫瘍の1例

加藤 彩子¹、里上 直衛¹、森澤 信子¹、藤本 良太¹、吉田 徹²、清川 岳彦²、
河野 文彦³
京都市立病院 放射線診断科¹、京都市立病院 泌尿器科²、京都市立病院 病理診断科³

O-10 plasmacytoid urothelial carcinomaの1例

酒井 正史¹、那須 克宏¹、椎貝 真成¹、星合 壮大¹、古西 崇寛¹、末富 崇弘²、
西山 博之²、上杉 憲子³、野口 雅之³、南 学¹
筑波大学医学部 放射線診断・IVR科¹、筑波大学医学部 腎泌尿器外科²、
筑波大学医学部 病理診断科³

10:45~11:30 セッション3 後腹膜・その他 (5題)

座長 扇谷 芳光 (昭和大学)
コメンテーター 後藤 明輝 (秋田大学大学院医学系研究科 器官病態学講座)

O-11 副腎 adenomatoid tumor の1例

赤松 展彦¹、大倉 直樹¹、渡谷 岳行¹、花岡 昇平¹、白木 良治²、野宮 明²、
西松 寛明²、田中麻理子³、大友 邦¹

東京大学医学部附属病院 放射線科¹、東京大学医学部附属病院 泌尿器科²、
東京大学医学部附属病院 病理科³

O-12 Retroperitoneal myolipoma の1例

倉田 靖桐¹、有薗 茂樹¹、尾谷 知亮¹、日野田卓也¹、上田 浩之¹、北村 幸子²、
今井 幸弘³、伊藤 亨¹、田川 弘¹、日野 恵¹

神戸市立医療センター中央市民病院 放射線診断科¹、
神戸市立医療センター中央市民病院 産婦人科²、神戸市立医療センター中央市民病院 臨床病理科³

O-13 両側後腹膜に広がるmyelolipomaと考えられている1例

塚部 明大、田中 壽、渡邊 嘉之、西澤 光男、國富 祐樹、有澤亜津子、
金 東石、富山 憲幸

大阪大学大学院医学系研究科 放射線統合医学講座放射線医学

O-14 多発転移を来した男性絨毛癌の2例

山田謙太郎¹、曾我 茂義¹、岡村 哲平¹、山本 真由¹、新本 弘¹、緒方 衝²、
河合 俊明²、加地 辰美¹

防衛医科大学校 放射線医学講座¹、防衛医科大学校 臨床検査医学講座²

O-15 中腎管発生異常の1例

上嶋 佑樹、竹内 充、河合 辰哉、犬飼 遼、島村 泰輝、真木 浩行、
芝本 雄太

名古屋市立大学医学部 放射線医学教室

11:30~12:00 基調講演1: バイエル薬品株式会社 共催セミナー

座長 伊藤 亨 (神戸市立医療センター中央市民病院 放射線診断科)
演者 山本 雄造 (秋田大学大学院医学系研究科 消化器外科学講座)

『肝胆膵領域の手術と画像解剖』

12:10~13:00 ランチョンセミナー1: GEヘルスケア・ジャパン株式会社

座長 陣崎 雅弘 (慶應義塾大学医学部 放射線診断科)

演者 堀 雅敏 (大阪大学大学院医学系研究科 放射線統合医学講座 放射線医学講座)

『3.0T MRIのイノベーション

- Discovery MR 750シリーズでの新しい体幹部領域でのアプリケーション-』

13:05~13:35 社員総会

13:35~14:20 セッション4 膵臓 (5題)

座長 竹原 康雄 (浜松医科大学)

コメンテーター 石田 和之 (岩手医科大学 医学部 病理診断学講座)

0-16 主膵管内に巨大な腫瘤を形成したITPNの1例

駒田 智大¹、鈴木耕次郎¹、河村綾希子¹、櫻井 悠介¹、小川 浩¹、藤井 努²、
下山 芳江³、長縄 慎二¹

名古屋大学医学部附属病院 放射線科¹、名古屋大学医学部附属病院 消化器外科²、
名古屋大学医学部附属病院 病理部³

0-17 分枝膵管に腫瘤形成を伴った膵ITPNの1例

久能由記子¹、内田 政史^{1,2}、内田 信治³、山口 倫⁴、内藤 嘉紀⁵、角 明子¹、
廣瀬 靖光¹、安陪 等思¹

久留米大学医学部 放射線医学教室¹、久留米大学医療センター 放射線科²、
久留米大学医療センター 消化器外科³、久留米大学医療センター 病理学講座⁴、
久留米大学医学部 病理学講座⁵

0-18 膵SFTの1例

寺村 易予¹、新本 弘¹、江戸 博美¹、中森 貴俊¹、山田謙太郎¹、岡村 哲平¹、
山本 真由¹、曾我 茂義¹、川内 利夫¹、加地 辰美¹、青笹 季文²、山本 順司²、
緒方 衝³

防衛医科大学校病院 放射線科¹、防衛医科大学校病院 外科²、防衛医科大学校病院 臨床検査医学³

0-19 主膵管狭窄を呈した膵内分泌腫瘍の1例

黒木 嘉典¹、水口 知香²、大橋 望¹、山本 孝信¹、五十嵐誠治³

栃木県立がんセンター 画像診断部¹、栃木県立がんセンター 外科²、
栃木県立がんセンター 病理部³

0-20 主膵管型IPMNと鑑別を要した膵未分化癌の1例

河合 雄一¹、中道 玲瑛¹、鎌田 憲子¹、伊藤 茂樹¹、三宅 秀夫²、藤野 雅彦³

名古屋第一赤十字病院 放射線診断科¹、名古屋第一赤十字病院 一般消化器外科²、
名古屋第一赤十字病院 病理部³

14:20~15:30 **Session5 International Session 1**
(pancreas, mesentery and colon) (7題)

Moderators **Myeong Jin Kim** (Department of Radiology and Research Institute of Radiological Science, Yonsei University, Seoul, Korea)

Hironmu Mori (Oita University, Japan)

Commentator **Kazuyuki Ishida** (Department of Molecular Diagnostic Pathology, Iwate Medical University School of Medicine, Japan)

O-21 Two cases of intraductal tubulopapillary neoplasms of the pancreas with vivid contrast enhancement

Sodai Hoshiai¹, Katsuhiko Nasu¹, Kensaku Mori¹, Yoko Uchikawa¹, Takashi Hiyama¹, Tadashi Hara¹, Masato Sugano², Tatsuya Oda³, Manabu Minami¹

Department of Diagnostic and Interventional Radiology, University of Tsukuba Hospital¹,

Department of Diagnostic Pathology, University of Tsukuba Hospital²,

Department of Surgery, University of Tsukuba Hospital³

O-22 Intussusception Caused by Heterotopic Pancreas of the Ileum: A Case Report

Rieko Shuto¹, Hironmu Mori², Shunro Matsumoto², Yasunari Yamada²,

Kazuhisa Kosen¹, Kouichi Tsuji³, Hiroshi Satoh⁴

Department of Radiology, Oita Oka Hospital¹,

Department of Radiology, Oita University Faculty of Medicine²,

Department of Pathology, Oita Tobu Hospital³, Department of Surgery, Oita Oka Hospital⁴

O-23 Two cases of clear cell pancreatic neuroendocrine tumors: Demonstration of lipid components on chemical shift MRI

Masanori Nakajo¹, Yoshihiko Fukukura¹, Junichi Ideue¹, Umanodan Tomokazu¹,

Yoneyama Tomohide¹, Koji Takumi¹, Hiroto Hakamada¹, Takashi Yoshiura¹,

Michiyo Higashi²

Department of Radiology, Kagoshima University, Faculty of Medicine¹,

Department of Pathology, Kagoshima University, Faculty of Medicine²

O-24 A case of solid variant serous cystic neoplasm of the pancreas associated with von Hippel-Lindau disease

Isao Numoto, Nobuyuki Asato, Mitsuru Matsuki, Hideyuki Fukui, Tetsuya Fujigai,

Teruaki Chiba, Sungwoon Im, Tomoko Hyodo, Minoru Yamada, Yukinobu Yagyu,

Nobuo Kashiwagi, Chisa Hosokawa, Takenori Kozuka, Izumi Imaoka,

Masakatsu Tsurusaki, Ryuichiro Ashikaga, Kazunari Ishii, Takamichi Murakami

Department of Radiology, Kinki University, Faculty of Medicine

O-25 A case of hemangiopericytoma of the sigmoid mesentery

Koichi Ishiyama¹, Tae Sugawara², Naoki Sato², Yukihiro Terada², Masatake Iida³, Hiroshi Nanjo⁴, Satoshi Takahashi¹, Manabu Hashimoto¹

Department of Radiology, Akita University School of Medicine¹,

Department of Obstetrics and Gynecology, Akita University School of Medicine²,

Department of Gastroenterological Surgery, Akita University School of Medicine³,

Department of Pathology, Akita University School of Medicine⁴

O-26 A Case of Ileosigmoid Knot associated with Mesenteric Hiatus

Koki Kato¹, Keiichi Tanimura¹, Kazukiyo Arakawa¹, Kouki Usui¹, Isao Kouno¹, Yoshinori Hoshino², Kenji Kobayashi², Hiroharu Shinozaki², Toshiaki Yagami¹, Misako Takeuchi¹, Toshihiko Hayashi¹, Katsuya Maejima¹, Chiaki Shibayama¹, Masanori Honda¹

Department of Radiology, Saiseikai Utsunomiya Hospital¹,

Department of Surgery, Saiseikai Utsunomiya Hospital²

O-27 A case of choriocarcinoma arising from sigmoid colon; mimicking ovarian tumor

Ryosuke Taiji, Junko Takahama, Nagaaki Marugami, Aki Marugami, Takahiro Itoh, Kimihiko Kichikawa

Radiology Department, Nara Medical University

15:40~16:30 **イブニングセミナー：東芝メディカルシステムズ株式会社**

座長 入江 裕之 (佐賀大学医学部 放射線医学教室)

演者 中村 優子 (広島大学大学院医歯薬保健学研究院 放射線診断学研究室)

新槇 剛 (静岡県立静岡がんセンター IVR科)

『最先端CTとMRIによる腹部画像診断』

16:40~17:15 **ポスターディスカッション (4F 放光の間、ホワイエ)**

17:15~17:25 **クイズ症例解答公開 (4F 放光の間前ホワイエ)**

17:30~ **情報交換会 (4F 放光の間/ポスター展示、中継会場内)**

8:00~8:50 モーニングセミナー：株式会社フィリップスエレクトロニクスジャパン

座長 吉満 研吾 (福岡大学医学部 放射線医学教室)

演者 西江 昭弘 (九州大学大学院医学研究院 臨床放射線科学分野 放射線科)

『腹部領域での定量化イメージングの新たな試み
— Chemical exchange saturation transfer imagingを中心に—』

9:00~9:55 セッション6 子宮・卵巣・卵管 (6題)

座長 田村 綾子 (東京北医療センター)

コメンテーター 鬼島 宏 (弘前大学大学院医学研究科 病理生命科学講座)

O-28 臍転移により発見された卵巣成熟嚢胞性奇形腫悪性転化の1例

北島 一宏¹、末永 裕子¹、上野 嘉子¹、前田 哲雄¹、蝦名 康彦²、山田 秀人²、
川上 史³、高橋 哲¹、杉本 幸司¹、杉村 和朗¹

神戸大学 放射線科¹、神戸大学 産科婦人科²、神戸大学 病理診断部³

O-29 成熟嚢胞性奇形腫周囲に生じた多房性中皮性嚢胞の1例

岡田 博司¹、高濱 潤子²、大倉 享¹、古市 欣也¹、居出 弘一¹、岩崎 聖¹、
吉川 公彦²

東大阪市立総合病院 放射線科¹、奈良県立医科大学 放射線科²

O-30 子宮頸部腺癌卵巣転移と考えられた4例

森島 裕策¹、木戸 晶¹、三上 芳喜²、舌野 富貴¹、樋本 祐紀¹、小西 郁生³、
富樫かおり¹

京都大学大学院医学研究科 放射線医学講座 (画像診断学・核医学)¹、
京都大学医学部附属病院 病理診断科²、京都大学医学部附属病院 産科婦人科³

O-31 両側卵巣腫瘍の1例

金田 祥¹、藤井 進也²、井上 千恵²、田邊 芳雄¹、松木 勉¹、野坂 加苗³、
小川 敏英²

鳥取市立病院 放射線科¹、鳥取大学医学部 病態解析医学講座画像診断治療学分野²、
鳥取大学医学部 病理部³

O-32 直腸後腔の脂肪織内に発生した異所性子宮内膜症の1例

南口貴世介¹、高濱 潤子¹、丸上 亜希¹、丸上 永晃¹、武輪 恵¹、伊藤 高広¹、
吉川 公彦¹、中井登紀子²

奈良県立医科大学 放射線科¹、奈良県立医科大学 病院病理²

O-33 嚢胞性変化を伴う腫瘤を形成した神経内分泌腫瘍への分化を示す子宮頸部腺癌の1例

森川 和彦¹、北井 里美¹、大木 一剛¹、五十嵐隆朗¹、松島 理士¹、川上 剛¹、
関谷 透¹、福田 国彦¹、高倉 聡²
東京慈恵会医科大学 放射線医学講座¹、東京慈恵会医科大学 産婦人科学講座²

9:55~10:45 **Session7 International Session 2**
(Testis, Ovary and Uterus) (5題)

Moderators **Yi-Hong Chou** (Department of Radiology Taipei Veterans General Hospital, Taiwan)
Takehiko Gokan (Showa University, Japan)
Commentator **Hiroshi Kijima** (Department of Pathology and Bioscience, Hirosaki University
Graduate School of Medicine, Japan)

O-34 Testicular Leydig Cell Tumor : Report of Two Cases with Emphasis on MRI

Koichi Honda¹、Shunro Matsumoto¹、Ryo Takaji¹、Hiromu Mori¹、Toshitaka Shin²、
Takahiro Narimatsu²、Hiromitsu Mimata²、Kenji Kashima³
Department of Radiology, Oita University Faculty of Medicine¹、
Department of Urology, Oita University Faculty of Medicine²、
Pathology Center, Oita University Faculty of Medicine³

O-35 Two cases of ovarian sclerosing stromal tumor with imaging-pathological correlation

Yoshiko Ueno¹、Kazuhiro Kitajima¹、Tetsuo Maeda¹、Yuko Suenaga¹、
Satoru Takahashi¹、Fumi Kawakami²、Tomoo Ito²、Yasuhiko Ebina³、Hiroki Morita³、
Hideto Yamada³、Kazuro Sugimura¹
Department of Radiology, Kobe University Graduate School of Medicine¹、
Department of Pathology, Division of Diagnostic Pathology, Kobe University Graduate School of
Medicine²、
Department of Obstetrics and Gynaecology, Kobe University Graduate School of Medicine³

O-36 A case of gastric type adenocarcinoma of the uterine cervix associated with lobular endocervical glandular hyperplasia

Takahiro Tsuboyama¹、Kazuhiro Yamamoto¹、Go Nakai¹、Takashi Yamada²、
Satoe Fujiwara³、Yoshito Terai³、Masahide Ohmichi³、Yoshifumi Narumi¹
Department of Radiology, Osaka Medical College¹、
Department of Pathology, Osaka Medical College²、
Department of Obstetrics and Gynecology, Osaka Medical College³

O-37 Areas of fat within uterine masses may suggest areas of inflammation: a case of uterine actinomycosis

Ayumi Ohya¹, Yasunari Fujinaga¹, Akira Fujita¹, Kazuhiko Ueda¹, Takeshi Uehara², Tsutomu Miyamoto³, Tanri Shiozawa³, Masumi Kadoya¹

Radiology, Shinshu University School of Medicine¹,

Pathology, Shinshu University School of Medicine²,

Obstetrics and gynecology, Shinshu University School of Medicine³

O-38 A possibility of visualization of placental hypo-circulation using HASTE (half-Fourier acquisition single-shot turbo spin-echo) imaging: a report of two cases

Yuki Himoto¹, Aki Kido¹, Sachiko Minamiguchi², Haruta Mogami³, Koji Fujimoto¹, Fuki Shitano¹, Kayo Kiguchi¹, Yusaku Moribata¹, Naoko Matsubara¹, Ikuo Konishi³, Kaori Togashi¹

Department of Diagnostic Imaging and Nuclear Medicine, Kyoto University Hospital¹,

Department of Diagnostic Pathology, Kyoto University Hospital²,

Department of Gynecology and Obstetrics, Kyoto University Hospital³

10:55~11:25

基調講演2: バイエル薬品株式会社 共催セミナー

座長 上野 恵子 (東京女子医科大学東医療センター 放射線科)

演者 鬼島 宏 (弘前大学大学院医学研究科 病理生命科学講座)

『臨床に必要な膵癌の外科病理』

11:30~12:00

展示協賛プレゼンテーション

座長 高橋 聡 (秋田大学医学部 放射線科)

発表1: 富士フイルムメディカル株式会社

発表2: ケアストリームヘルス株式会社

発表3: 日本ストライカー

発表4: ジョンソン・エンド・ジョンソン株式会社

発表5: エーディア株式会社

12:10~13:00

ランチョンセミナー2: シーメンス・ジャパン株式会社

座長 山下 康行 (熊本大学大学院生命科学研究所 放射線診断学)

演者 磯田 裕義 (京都大学大学院医学研究科 放射線医学講座 (画像診断学・核医学))

『腹部領域の最新MR技術』

13:05~13:15

クイズ症例優秀者表彰

13:15~13:45 打田賞受賞講演

表彰 松井 修 (金沢大学)
橋本 学 (秋田大学)
司会 森 宣 (大分大学)

口演部門 (消化器系)

主膵管拡張を伴いながら膵全体に発育した膵癌の2例

神戸市立医療センター中央市民病院 放射線診断科 有菌 茂樹

口演部門 (泌尿生殖器系)

奇胎合併妊娠と間葉性異形成胎盤とのMRIによる鑑別

京都大学医学部附属病院 樋本 祐紀

展示部門 (消化器系)

直腸の神経解剖が画像所見に反映された直腸蔓状神経線維腫の1例

大阪医科大学 放射線医学教室 坪山 尚寛

展示部門 (泌尿生殖器系)

肺と両側副腎に腫瘤を生じたメトトレキサート関連リンパ増殖性疾患の1例

奈良県立医科大学 放射線科 丸上 亜希

展示部門 (泌尿生殖器系)

子宮頸部絨毛腺管状粘液性腺癌の1例

徳島大学医学部 放射線科 竹内麻由美

13:45~14:00 JSAR総会 (事務局連絡)

14:00~14:45 セッション8 肝臓1 (5題)

座長 鶴崎 正勝 (近畿大学)
コメンテーター 南條 博 (秋田大学医学部附属病院 病理部)

0-39 肝mucinous cystic neoplasmの1例

中村 優子¹、福本 航¹、海地 陽子¹、谷 千尋¹、本田有紀子¹、古本 大典¹、
立神 史稔¹、山上 卓士¹、伊達 秀二¹、粟井 和夫¹、相方 浩²、茶山 一彰²、
小林 剛³、田代 裕尊³、大段 秀樹³、有廣 光司⁴

広島大学大学院 医歯薬学総合研究科 放射線診断学¹、広島大学 分子病態制御内科学²、
広島大学 消化器・移植外科学³、広島大学病院 病理診断科⁴

0-40 胆管内への腫瘍進展を示したMCN of the liverの1例

竹山 信之¹、田尻 琢磨²、水上 博喜³、長浜 正亜⁴、山村 詠一⁴、笹森 寛人⁵、
宗近 次朗⁵、堀 祐郎¹、濱田 健司¹、岡部 尚行¹、林 高樹¹、橋本 東児¹

昭和大学藤が丘病院 放射線科¹、東海大学八王子病院 病理科²、
昭和大学藤が丘病院 消化器外科³、昭和大学藤が丘病院 消化器内科⁴、昭和大学 放射線医学教室⁵

○-41 肝細胞腺腫の1例

大野 裕美¹、近藤 浩史¹、野田 佳史¹、五島 聡¹、櫻井 幸太¹、河合 信行¹、
棚橋 裕吉¹、兼松 雅之¹、星 博昭²、村瀬 勝俊³、小坂 一斗⁴、佐々木素子⁵
岐阜大学 放射線科¹、岐阜大学 放射線医学²、岐阜大学 高度先進外科³、金沢大学 放射線科⁴、
金沢大学 形態機能病理学⁵

○-42 多発巨大肝血管腫の1例

棚橋 裕吉¹、近藤 浩史¹、五島 聡¹、河合 信行¹、野田 佳史¹、櫻井 幸太¹、
兼松 雅之¹、佐々木義之²、今井 寿²、長田 真二²、吉田 和弘²、山田 鉄也³
岐阜大学医学部附属病院 放射線科¹、岐阜大学医学部附属病院 腫瘍外科²、
岐阜市民病院 病理診断科³

○-43 Sinusoidal obstruction syndromeの1例

米田 憲秀¹、池野 宏¹、松井 修²、吉田耕太郎¹、北尾 梓¹、井上 大¹、
小坂 一斗¹、小林 聡¹、池田 博子³、佐藤 保則⁴、中沼 安二⁴、蒲田 敏文¹
金沢大学 放射線科¹、金沢大学 先進画像診断研究教育講座²、金沢大学 病理部³、
金沢大学 形態機能病理学⁴

14:55~15:35 セッション9 肝臓2・脾臓(4題)

座長 渋谷 剛一 (弘前大学)
コメンテーター 南條 博 (秋田大学医学部附属病院 病理部)

○-44 肝細胞癌clear cell variantの1例

代田 夏彦¹、齋藤 和博¹、鈴木 邦仁¹、吉村 宜高¹、永井 毅²、粕谷 和彦³、
土田 明彦³、長尾 俊孝²、近藤 福雄⁴、赤田 壮市¹、徳植 公一¹
東京医科大学 放射線医学講座¹、東京医科大学 人体病理学講座²、
東京医科大学 外科学第三講座³、帝京大学医学部附属病院 病理診断科⁴

○-45 肝の孤立性線維性腫瘍 (Solitary Fibrous Tumor) の1例

坂根 誠、金 東石、堀 雅敏、大西 裕満、中本 篤、巽 光朗、
富山 憲幸
大阪大学大学院 医学系研究科 放射線医学講座

○-46 広汎なpeliosis hepatitis様変化を伴った胃癌肝転移の1例

和田 達矢¹、田嶋 強¹、蓮尾 金博¹、増田 敏文¹、岡藤 孝史¹、江上 順子¹、
渡口 真史¹、東野 博子¹、河田 悠介¹、小島 康志²、飯塚 利彦³
国立国際医療研究センター病院 放射線診断科¹、国立国際医療研究センター病院 消化器内科²、
国立国際医療研究センター病院 病理診断科³

○-47 門脈血栓症を伴った脾捻転、脾梗塞の1例

和田 武¹、植田 琢也¹、嶋田 元²、下平 悠介²、太田恵一郎²、栗原 泰之¹
聖路加国際病院 放射線科¹、聖路加国際病院 消化器一般外科²

15:35~16:15

セッション10 消化管・腸間膜 (4題)

座長 那須 克宏 (筑波大学)

コメンテーター 南條 博 (秋田大学医学部附属病院 病理部)

O-48 播種性腹膜平滑筋腫症の1例

大橋 望、黒木 嘉典、関口 隆三、石川 勉、山本 孝信、平原 美孝、
小林 望、小西 潤

栃木県立がんセンター 画像診断部

O-49 S状結腸Kaposiform hemangioendotheliomaの1例

戸田 悠介¹、原留 弘樹¹、安部 修¹、大荷 澄江²、杉谷 雅彦²、大橋 研介³、
越永 従道³

日本大学医学部 放射線医学分野画像診断学部門¹、日本大学医学部 形態機能病理学分野²、
日本大学医学部 外科学系小児・乳腺内分泌外科学分野³

O-50 空腸のカポジ肉腫様血管内皮腫の1例

影山 咲子¹、豊口 裕樹¹、菅井 幸雄¹、細矢 貴亮¹、中村 潤²、簡野美弥子³、
刑部 光正⁴

山形大学医学部 画像医学講座¹、山形大学医学部 外科学第二講座²、
山形大学医学部 小児科学講座³、山形大学医学部 病理診断学講座⁴

O-51 食道静脈瘤破裂を契機に発見された真性多血症の1例

郷原 英夫¹、生口 俊浩¹、丸川 洋平¹、松井 裕輔¹、藤原 寛康¹、平木 隆夫¹、
高木章乃夫²、金澤 右¹

岡山大学病院 放射線科¹、岡山大学病院 消化器内科²

16:20~

閉会の挨拶

ポスターセッション1

座長 山田 哲 (信州大学)

P-1 Klebsiella pneumoniaeによる肝膿瘍の1例

石川 拓也¹、町田 治彦¹、館 悦子¹、古川 顕¹、上野 恵子¹、高橋 宏之²、磯谷 栄二²

東京女子医科大学東医療センター 放射線科¹、東京女子医科大学東医療センター 救急医療科²

P-2 脂肪肝を背景に半年の経過で脂肪沈着が増強した限局性結節性過形成の1例

小川 真代¹、丸上 永晃²、高濱 潤子¹、丸上 亜希¹、平井都始子²、吉川 公彦¹、山戸 一郎³、中井登紀子⁴

奈良県立医科大学 放射線科¹、奈良県立医科大学 中央内視鏡・超音波部²、奈良県立医科大学 消化器外科³、奈良県立医科大学 病理診断学講座⁴

P-3 画像上びまん性脂肪沈着を呈したβカテニン陽性型肝細胞腺腫の1例

石井 仁也¹、郡司真理子²、福島 純一²、村上 瑞穂¹、風岡 純一¹、白水 一郎¹、野田 正信¹、赤羽 正章¹、原 亜矢香¹、八坂耕一郎¹、日下部将史¹

NTT東日本関東病院 放射線部¹、NTT東日本関東病院 病理診断部²

P-4 CTAPで濃染した肝血管腫の1例

岡崎 隆¹、山下 智裕¹、小泉 淳¹、市川 珠紀¹、川田 秀一¹、山室 博¹、伊藤 千尋¹、荒瀬 吉孝²、中村 直哉³、今井 裕¹

東海大学医学部 専門診療系画像診断学¹、東海大学医学部 消化器内科学²、東海大学医学部 病理診断学³

P-5 肝 mesenchymal hamartoma の1例

佐野 勝廣¹、市川新太郎¹、森阪 裕之¹、本杉宇太郎¹、市川 智章¹、大西 洋¹、松田 政徳²、蓮田 憲夫³、井上 朋大⁴、中澤 匡男⁴

山梨大学医学部 放射線医学教室¹、山梨大学医学部 第一外科²、山梨大学医学部 第二外科³、山梨大学医学部 人体病理学⁴

P-6 肝Adrenal rest/fusion tumorの1例

四日 章^{1,2}、小坂 一斗¹、吉田耕太郎¹、米田 憲秀¹、香田 渉¹、小林 聡¹、太田 哲生³、池田 博子⁴、松井 修¹、蒲田 敏文¹

金沢大学 放射線科¹、黒部市民病院 放射線科²、金沢大学 消化器・乳腺・移植再生外科³、金沢大学附属病院 病理部⁴

P-7 A case of multifocal nodular steatosis in the liver with chronic hepatitis C

Tomoko Hyodo¹, Yuko Matsukubo¹, Mitsuru Matsuki¹, Satoshi Kitai², Tatsuo Inoue², Takaaki Chikugo³, Takao Sato³, Takamichi Murakami¹

Department of Radiology, Kinki University Faculty of Medicine¹,

Department of Gastroenterology and Hepatology, Kinki University Faculty of Medicine²,

Department of Pathology, Kinki University Faculty of Medicine³

ポスターセッション2

座長 大西 裕満 (大阪大学)

P-8 肝血管肉腫の1例

野田 靖文、鳥越 晃之、山本 亮、谷本 大吾、福元 佑子、玉田 勉、伊東 克能

川崎医科大学 放射線科

P-9 肝原発yolk sac tumor の1例

禹 潤¹、原留 弘樹¹、戸田 悠介¹、海野 俊之¹、阿部 修¹、吉田 直²、高山 忠利²、砂川 恵伸³、杉谷 雅彦³

日本大学医学部附属板橋病院 臨床医学系放射線医学講座¹、

日本大学医学部附属板橋病院 消化器外科学分野²、

日本大学医学部附属板橋病院 病態病理学系病理学分野³

P-10 興味ある画像所見を示した大腸癌粘液癌成分の肝転移の1例

西島 紀子¹、細川 浩平¹、梶原 誠¹、清水 輝彦¹、高橋 忠章¹、酒井 伸也¹、菅原 敬文¹、大田 耕司²、久保 義郎²、寺本 典弘³

独立行政法人国立病院機構四国がんセンター 放射線診断科¹、

独立行政法人国立病院機構四国がんセンター 外科²、

独立行政法人国立病院機構四国がんセンター 病理科³

P-11 MEN Type2Aで長期経過観察中に緩徐に増大した甲状腺髄様癌の肝転移の1例

小岩原 元、津田 孝治、松田 恵、田中 宏明、望月 輝一

愛媛大学医学部 放射線科

P-12 肝原発悪性リンパ腫の1例

大西 裕満¹、金 東石¹、堀 雅敏¹、巽 光朗¹、中本 篤¹、坂根 誠¹、富山 憲幸¹、田村 裕美²、堀 由美子²、池田純一郎²、森井 英一²

大阪大学大学院医学系研究科 放射線統合医学講座放射線医学講座¹、

大阪大学大学院医学系研究科 病態病理学講座²

P-13 嚢胞状の形態を呈し、浸潤性に発育した脾悪性リンパ腫の1例

角 明子¹、内田 政史^{1,2}、秋葉 純³、廣瀬 靖光¹、久能由記子¹、東南 辰幸¹、長田 周治¹、魚住 淳¹、大島 孝一³、安陪 等思¹

久留米大学 放射線医学教室¹、久留米大学医療センター 放射線科²、久留米大学 病理学講座³

ポスターセッション3

座長 児玉 芳尚 (手稲溪仁会病院)

P-14 胆嚢動脈仮性動脈瘤により胆嚢および網嚢内に出血を来したと考えられた1例

藤村 幹彦¹、久保 聡一¹、尾上 宏治¹、高森 庸江¹、友井 正弘¹、水野 克彦²、
武田 亮二²、安井 寛³

洛和会音羽病院 放射線科¹、洛和会音羽病院 外科²、洛和会音羽病院 病理診断科³

P-15 特徴的な層状の造影効果を呈した十二指腸乳頭炎の1例

檜山 貴志¹、織田 潮人¹、伊藤 裕太¹、児山 健¹、飯嶋 達生²、永井 秀雄³、
佐藤 始広⁴、南 学⁵

茨城県立中央病院 放射線診断/IVR科¹、茨城県立中央病院 病理診断科²、
茨城県立中央病院 外科³、つくば画像検査センター 放射線診断科⁴、
筑波大学附属病院 放射線診断・IVR科⁵

P-16 胆嚢腺筋腫症の像を呈した胆嚢癌の2例

竹内 香代¹、欠田有美子¹、山田 篤史¹、大堂さやか¹、高橋 孝博¹、左合 直¹、
土居 幸司²、藤井 秀則²、太田 諒³

福井赤十字病院 放射線科¹、福井赤十字病院 外科²、福井赤十字病院 病理部³

P-17 胆嚢小細胞癌の1例

乾 貴則¹、佐藤 修¹、越野 幸子¹、伊藤 誠明¹、森下 博之¹、谷口 史洋²、
浦田 洋二³、吉川 達也⁴、山田 慧⁴

京都第一赤十字病院 放射線診断科¹、京都第一赤十字病院 外科²、
京都第一赤十字病院 病理診断科³、京都府立医科大学附属病院 放射線医学教室⁴

P-18 胆管断端神経腫の1例

岡野奈々美¹、岡田 吉隆¹、小澤 栄人¹、中澤 賢¹、木村 文子¹、小山 勇²、
山口 浩³

埼玉医科大学国際医療センター 画像診断科¹、埼玉医科大学国際医療センター 消化器外科²、
埼玉医科大学国際医療センター 病理診断科³

P-19 Pancreatic endocrine tumor with intraductal and intramural invasion of the main pancreatic duct: a case report

Maki Kiyonaga¹、Ryo Takaji¹、Shunro Matsumoto¹、Yasunari Yamada¹、
Hiromu Mori¹、Naoki Hijiya²、Masanori Aramaki³

Department of Radiology, Oita University Faculty of Medicine¹、
Department of Molecular Pathology, Oita University Faculty of Medicine²、
Department of Surgery, Usuki Cosmos Hospital³

P-20 主膵管浸潤を来した膵内分泌腫瘍の1例

尾谷 知亮¹、伊藤 亨¹、田川 弘¹、倉田 靖桐¹、日野田卓也¹、有蘭 茂樹¹、
日野 恵¹、上田 浩之¹、北本 博規²、姚 思遠³、今井 幸弘⁴

神戸市立医療センター中央市民病院 放射線診断科¹、
神戸市立医療センター中央市民病院 消化器内科²、神戸市立医療センター中央市民病院 外科³、
神戸市立医療センター中央市民病院 臨床病理科⁴

ポスターセッション4

座長 浪本 智弘 (熊本大学)

P-21 Coexistence of pancreatic serous cystadenoma with ductal adenocarcinoma: report of two cases

Ryo Takaji, Shunro Matsumoto, Yasunari Yamada, Maki Kiyonaga, Hiromu Mori
Department of Radiology, Oita University Faculty of Medicine

P-22 演題取り下げ

P-23 脾静脈腫瘍栓を伴ったITPNの1例

河合 雄一¹、中道 玲瑛¹、鎌田 憲一¹、伊藤 茂樹¹、永井 英雅²、藤野 雅彦³
名古屋第一赤十字病院 放射線診断科¹、名古屋第一赤十字病院 一般消化器外科²、
名古屋第一赤十字病院 病理部³

P-24 破骨細胞類似巨細胞を伴った退形成性膵癌の1例

浪本 智弘、木藤 雅文、岐崎 友紀、尾田 済太郎、宇都宮 大輔、幸 秀明、
山下 康行
熊本大学医学部 放射線診断学

P-25 膵腺扁平上皮癌～6症例の検討～

戸島 史仁¹、吉田 耕太郎¹、米田 憲秀¹、井上 大¹、南 哲弥¹、小林 聡¹、
蒲田 敏文¹、北川 裕久²、池田 博子³
金沢大学 放射線科¹、金沢大学 肝胆膵・移植外科²、金沢大学 病理科³

P-26 膵原発神経鞘腫の1例

廣瀬 靖光¹、魚住 淳¹、久能由記子¹、角 明子¹、楠元 正志¹、長田 周治¹、
東南 辰幸¹、内田 政史¹、安倍 等思¹、内田 信治²、中島 収³
久留米大学医学部 放射線科¹、久留米大学医学部 外科²、久留米大学医学部 病理³

P-27 膵神経鞘腫の1例

一条 祐輔¹、山田 香織¹、寺山 耕司¹、後藤 眞理子¹、安川 寛²、山田 恵¹
京都府立医科大学 放射線科¹、京都府立医科大学 病院病理部²

ポスターセッション5

座長 加藤 弘毅 (済生会宇都宮病院)

P-28 自然退縮を認めた術後腓液瘻に合併した肝外門脈瘤の1例

渋谷 剛一、藤田 大真、掛端 伸也、対馬 史泰、角田 晃久、三浦 弘行、
小野 修一、清野 浩子、高井 良尋
弘前大学医学部 附属病院放射線科

P-29 劇症型アメーバ性腸炎の1例

光野 重芝、安部 久志、芝田 豊通、久保 滋人、光野 重根、上野 誠、
奥村 亮介
北野病院 放射線診断科

P-30 十二指腸憩室穿孔の1例

尾上 宏治¹、藤村 幹彦¹、高森 庸江¹、久保 聡一¹、友井 正弘²、高橋 滋³、
武田 亮二³、西崎 大輔³、水野 克彦³、吉田 和世³、安井 寛⁴
洛和会音羽病院 放射線科¹、洛和会音羽病院 PET-CT画像診断センター²、洛和会音羽病院 外科³、
洛和会音羽病院 病理診断科⁴

P-31 鼠径ヘルニア偽還納の1例

山下 力也、古田 昭寛、大野 豪、川原 清哉、清水 大功、磯田 裕義、
富樫かおり
京都大学医学部附属病院 放射線診断科

P-32 小腸間膜に単独発生した、膿瘍を伴うデスモイド腫瘍の1例

道正 理恵¹、山城 雄貴¹、柘植 大輔¹、井上 達朗¹、白石 昭彦¹、桑鶴 良平¹、
原 貴恵子²、齋藤 剛²、長谷川 悠¹、吉田茉莉子¹、會田 真理¹、山崎 香奈¹、
鈴木 一廣¹
順天堂大学医学部 放射線診断学講座¹、順天堂大学医学部 病理診断科²

P-33 虫垂間膜脱分化型脂肪肉腫の1例

寺山 昇¹、小林 佳子¹、上村 良一¹、山本 幾¹、野手 雅幸²、藪下 和久²、
堀川 直樹²、小林 隆司²、竹下 雅樹²、竹中 哲²、岡田 英吉³
高岡市民病院 放射線科¹、高岡市民病院 外科²、高岡市民病院 検査部³

ポスターセッション6

座長 石山 公一 (秋田大学)

P-34 大腸癌を伴った仙骨前嚢胞性腫瘤の1例

井本 勝治¹、濱中 訓生¹、板橋健太郎¹、山崎 道夫¹、坂本 力¹、村上 隆英²、
龍見謙太郎²、池田 房夫²、沖野 孝²、岡田 勝治³
公立甲賀病院 放射線科¹、公立甲賀病院 外科²、日野記念病院 病理診断科³

P-35 腸間膜Castleman病より発生した濾胞樹状細胞肉腫

高田 章¹、太田 尚寿¹、澤田 裕介¹、石原 俊一¹、石井 健太²、前多 松喜³
豊橋市民病院 放射線科¹、豊橋市民病院 一般外科²、豊橋市民病院 病理診断科³

P-36 Benign multicystic mesotheliomaの1例

山内 哲司¹、里上 直衛¹、森澤 信子¹、藤本 良太¹、松尾 宏一²、藤原葉一郎³
京都市立病院 放射線診断科¹、京都市立病院 外科²、京都市立病院 産婦人科³

P-37 乳癌の大腸転移の1例

大倉真理子¹、植田 琢也¹、角田 博子¹、岡島 由佳¹、加茂 実武¹、赤池 源介¹、
和田 武¹、山内 英子²、尹 玲花²、太田恵一朗³、鈴木 高祐⁴、齋田 幸久¹、
栗原 泰之¹
聖路加国際病院 放射線科¹、聖路加国際病院 乳腺外科²、聖路加国際病院 消化器外科³、
聖路加国際病院 病理診断科⁴

P-38 腹部CT・MRIで指摘された乳腺疾患の検討

磯本 一郎^{1,2}、瀬川 景子²、石山 彩乃²、林 秀行²、西田 暁史²、進藤美智子²、
安倍 邦子³、矢野 洋⁴
聖フランシスコ病院 放射線科¹、長崎大学病院 放射線科²、長崎大学病院 病理部³、
長崎大学病院 乳腺内分泌外科⁴

P-39 鎌状赤血球症の1例

田中絵里子¹、佐藤 吉隆²、内山 史生²、渡 潤²、扇谷 大輔³
JMA海老名メディカルプラザ 放射線科¹、JMA海老名総合病院 放射線科²、
JMA海老名総合病院 血液内科³

ポスターセッション7

座長 加茂 実武 (聖路加国際病院)

P-40 類上皮血管筋脂肪腫成分を伴う腎血管筋脂肪腫の1例

加茂 実武¹、松尾 義朋²、赤池 源介¹、大倉真理子¹、和田 武¹、村石 懐¹、
岡島 由佳¹、植田 琢也¹、齋田 幸久¹、服部 一紀³、村石 修³、鈴木 高祐⁴、
栗原 泰之¹
聖路加国際病院 放射線科¹、イーサイトヘルスケア 放射線科²、聖路加国際病院 泌尿器科³、
聖路加国際病院 病理診断科⁴

P-41 G-CSF産生後腹膜脱分化型脂肪肉腫の1例

阿保 齊¹、松井 謙¹、望月健太郎¹、出町 洋¹、奥村 廣和²、野原 隆弘³、
瀬戸 親³、中西ゆう子⁴、石澤 伸⁴、宮内 勉⁵

富山県立中央病院 放射線診断科¹、富山県立中央病院 血液内科²、富山県立中央病院 泌尿器科³、
富山県立中央病院 病理診断科⁴、とやまPET画像診断センター⁵

P-42 後腹膜のキャスルマン病の1例

笹井 信也¹、加地 充昌¹、生口 俊浩²、金澤 右²

岡山画像診断センター 画像診断部¹、岡山大学 放射線科²

P-43 後腹膜腔に生じたパラガングリオーマ-神経節細胞腫の複合腫瘍の1例

稲村 健介¹、楫 靖¹、塩山 靖和¹、池田 宏明¹、山内真悠子¹、比氣 貞治¹、
荒川 浩明¹、石川 勉¹、別納 弘法²、釜井 隆男²、高田 温子³、中里 宣正³、
小島 勝³

獨協医科大学 放射線医学講座¹、獨協医科大学 泌尿器科学講座²、
獨協医科大学 病理学講座（形態）³

P-44 後腹膜に発生した炎症性筋線維芽細胞性腫瘍の1例

中條 正典¹、高江洩 伸¹、福倉 良彦¹、井手上淳一¹、馬ノ段智一¹、米山 知秀¹、
内匠 浩二¹、袴田 裕人¹、吉浦 敬¹、盛 真一郎²、喜多 芳昭²、夏越 祥次²、
北島 信二³

鹿児島大学医学部 総合研究科先進治療科学専攻腫瘍学講座放射線診断治療学¹、
鹿児島大学医学部 消化器乳腺甲状腺外科学²、鹿児島大学医学部 同人体がん病理学³

P-45 腎静脈浸潤を伴った腎類上皮血管筋脂肪腫の1例

中矢 泰裕¹、沢井 ユカ¹、山崎 大²、井口 正典³、加藤 良成³、橋本 潔³、
西本 光寿³

市立貝塚病院 放射線科¹、市立貝塚病院 病理部²、市立貝塚病院 泌尿器科³

P-46 交叉性精巣転位を伴うミュラー管遺残症後群にセミノーマを合併した1例

山田 香織、佐々木尚美、高畑 暁子、一条 祐輔、赤澤健太郎、後藤真理子、
寺山 耕司、山田 恵

京都府立医科大学 放射線診断治療学

P-47 膀胱のinflammatory myofibroblastic tumorの1例

能勢 隼人¹、棚上 彰仁¹、島津 秀樹¹、堀口 英久²
麻植協同病院 放射線科¹、徳島大学病院 病理部²

P-48 膀胱粘膜下に生じた骨外軟骨腫の1例

小笠原 篤¹、林田 佳子¹、青木 隆敏¹、興梠 征典¹、吉田 毅²、松本 哲朗²
産業医科大学 放射線科¹、産業医科大学 泌尿器科²

P-49 増殖性膀胱炎の1例

松阪 浩美¹、扇谷 芳光¹、滝川 明子¹、笹森 寛人¹、宗近 次朗¹、西城 誠¹、
小野田 結¹、須山 淳平¹、廣瀬 正典¹、後閑 武彦¹、五十嵐 敦²、小川 良雄²、
大池 信之³
昭和大学病院 放射線科¹、昭和大学病院 泌尿器科²、昭和大学病院 臨床病理診断科³

P-50 尿管，膀胱病変を伴ったHyalinizing granulomaの1例

井上 大¹、小林 聡¹、南 哲弥¹、松井 修¹、蒲田 敏文¹、松本 勲²、
早稲田優子³、池田 博子⁴、湊 宏⁵、木場 隼人⁶
金沢大学 放射線科¹、金沢大学 呼吸器外科²、金沢大学 呼吸器内科³、金沢大学 病理部⁴、
金沢医科大学 病理部⁵、恵寿総合病院 内科⁶

P-51 A case of BCG induced granulomatous prostatitis

Hiroyuki Morisaka, Katsuhiko Sano, Shintaro Ichikawa, Tomoaki Ichikawa,
Hiroshi Oonishi
Department of Radiology, University of Yamanashi

P-52 精巣鞘膜中皮腫の1例

宗近 次朗¹、竹山 信之²、橋本 東兎²、松本 祐樹³、佐々木春明³、光谷 俊幸⁴、
扇谷 芳光¹、後閑 武彦¹
昭和大学病院 放射線医学教室¹、昭和大学藤が丘病院 放射線科²、
昭和大学藤が丘病院 泌尿器科³、昭和大学藤が丘病院 病理科⁴

P-53 前立腺癌肉腫の1例

扇谷 芳光¹、松坂 浩美¹、笹森 寛人¹、宗近 次郎¹、西城 誠¹、小野田 結¹、
石塚久美子¹、廣瀬 正典¹、後閑 武彦¹、森田 將²、深貝 隆志²、小川 良雄²、
矢持 淑子³、瀧本 雅文³
昭和大学医学部 放射線医学教室¹、昭和大学医学部 泌尿器科学教室²、
昭和大学医学部 臨床病理診断学講座³

P-54 エストロゲン活性を示した悪性ブレンナー腫瘍の1例

加藤 博基¹、兼松 雅之¹、古井 辰郎²、森重健一郎²、波多野裕一郎³、星 博昭⁴
岐阜大学医学部 放射線科¹、岐阜大学医学部 成育医療科・女性科²、岐阜大学医学部 病理部³、
岐阜大学大学院医学系研究科 放射線医学⁴

P-55 閉経後女性に発生したSertoli-Leydig cell tumorの1例

山本 聖人¹、東山 央¹、重里 寛¹、稲田 悠紀¹、坪山 尚寛¹、中井 豪¹、
赤木 弘之¹、小山 光博¹、結城 雅子¹、熊野 正士¹、山本 和宏¹、鳴海 善文¹、
大道 正英²、山田 隆司³、廣瀬 善信³
大阪医科大学 放射線医学教室¹、大阪医科大学 産婦人科学教室²、大阪医科大学 病理学教室³

P-56 mitotically active cellular thecoma の1例

津布久雅彦^{1,2}、小野澤裕昌²、濱本 耕平²、大河内知久²、丹野 啓介²、田中 修²、
山田 茂樹³
丸山記念総合病院 放射線科¹、自治医科大学附属さいたま医療センター 放射線科²、
自治医科大学附属さいたま医療センター 病理部³

P-57 卵巣富細胞性線維腫の1例

岡島 由佳¹、田村 綾子^{1,2}、谷尾 宣子¹、植田 琢也¹、加茂 実武¹、大倉真理子¹、
和田 武^{1,5}、村石 懐¹、齋田 幸久¹、栗原 泰之¹、塩田 恭子³、鈴木 高祐⁴、
福永 眞治⁵
聖路加国際病院 放射線科¹、東京北社会保険病院 放射線診断科²、
聖路加国際病院 女性総合診療部³、聖路加国際病院 病理診断科⁴、
東京慈恵会医科大学附属第三病院 病院病理部⁵

P-58 子宮広間膜から発生した上衣腫の1例

犬飼 遼、河合 辰哉、竹内 充、上嶋 佑樹、辻村 貴士、島村 泰輝、
真木 浩行、何澤 信礼、芝本 雄太
名古屋市立大学病院 放射線科

P-59 未分化癌への悪性転化を伴う卵巣成熟嚢胞性奇形腫の1例

藤井 進也¹、福永 健¹、井上 千恵¹、野坂 加苗²、杉浦 公彦¹、神納 敏夫¹、
小川 敏英¹
鳥取大学医学部 画像診断治療学分野¹、鳥取大学医学部 器官病理分野²

P-60 症例報告：子宮頸部原発大細胞神経内分泌癌-画像と臨床経過-

藤塚 進司¹、和田 慎司¹、水沼 仁孝¹、白石 悟²、川井 俊郎³
那須赤十字病院 放射線科¹、那須赤十字病院 産婦人科²、那須赤十字病院 検査部³

P-61 子宮と卵管に腫瘤を形成した大腸型の形質を持つ粘液腺癌の1例

酒井 伸也¹、菅原 敬文¹、西島 紀子¹、細川 浩平¹、梶原 誠¹、清水 輝彦¹、
高橋 忠章¹、寺本 典弘²、竹原 和宏³、野河 孝充³
独立行政法人国立病院機構 四国がんセンター 放射線診断科¹、
独立行政法人国立病院機構 四国がんセンター 病理科²、
独立行政法人国立病院機構 四国がんセンター 婦人科³

P-62 A case of a primary uterine corpus lymphoma

Hironori Kurokawa, Motoji Saeki, Sanae Yamaji
Department of Radiology, Mitoyo General Hospital

P-63 Rokitansky症候群に合併した癒痕子宮由来腺筋腫の1例

松井 謙¹、阿保 齊¹、齊藤 順子¹、望月健太郎¹、出町 洋¹、中野 隆²、
細野 隆²、舌野 靖²、石澤 伸³、相川あかね³
富山県立中央病院 放射線診断科¹、富山県立中央病院 婦人科²、富山県立中央病院 病理診断科³

P-64 子宮ポリープ状腺筋腫のMRI所見の検討

竹内麻由美、松崎 健司、原田 雅史
徳島大学医学部 放射線科

P-65 MR imaging findings in atypical polypoid adenomyoma

Go Nakai¹、Remi Kitano¹、Kiyohito Yamamoto¹、Akira Higashiyama¹、
Takahiro Tsuboyama¹、Kazuhiro Yamamoto¹、Takashi Yamada³、Yoshinobu Hirose³、
Masahide Ohmichi²、Yoshifumi Narumi¹
Department of Radiology, Osaka medical college¹、
Department of Obstetrics and Gynecology, Osaka medical college²、
Department of Pathology, Osaka medical college³

P-66 ポリープ状の形態を呈した胎盤の1例

松林 (名本) 路花^{1,2}、久富 栄子¹、筒井 佳奈¹、村中 光³
国立病院機構九州医療センター 放射線科・乳腺センター・臨床研究センター¹、
厚生労働省九州厚生局²、国立病院機構九州医療センター 放射線科・臨床研究センター³

クイズ展示 6月27日(金)

- Q-1** 金沢大学 放射線科¹、金沢大学医学部附属病院 病理部²、金沢大学 消化器内科³
吉田耕太郎¹、小林 聡¹、米田 憲秀¹、井上 大¹、北尾 梓¹、小坂 一斗¹、
南 哲弥¹、香田 渉¹、眞田順一郎¹、松井 修¹、蒲田 敏文¹、池田 博子²、
山下 竜也³、金子 周一³
- Q-2** 長崎大学病院 放射線科¹、長崎大学病院 腫瘍外科²、虹が丘病院 消化器内科³、
長崎大学原爆後障害医療研究所 原研病理⁴
坂本 綾美¹、石丸 英樹¹、林 秀行¹、坂本 一郎¹、阿保 貴章²、七島 篤志²、
増田 淳一³、中島 正洋⁴、上谷 雅孝¹
- Q-3** 手稲溪仁会病院 放射線診断科¹、手稲溪仁会病院 外科²、手稲溪仁会病院 消化器内科³、
手稲溪仁会病院 病理診断科⁴
児玉 芳尚¹、櫻井 康雄¹、安保 義恭²、矢根 圭³、金 俊文³、小山内 学³、
湯沼 朗生³、高橋 邦幸³、真口 宏介³、篠原 敏也⁴
- Q-4** 兵庫県立淡路医療センター 放射線科
春藤 真紀、濱中 章洋、門場 智也、木下知恵子、魚谷 健祐、山崎 愉子、
久島 健之
- Q-5** 千葉大学医学部附属病院 放射線科¹、千葉大学大学院医学研究院 小児外科学²、
千葉大学大学院医学研究院 診断病理学³
堀越 琢郎¹、本折 健¹、横田 元¹、齋藤 武²、吉田 英生²、太田 聡³、
中谷 行雄³、宇野 隆¹
- Q-6** N T T 東日本関東病院 放射線部¹、N T T 東日本関東病院 病理診断部²
風岡 純一¹、土井 紀輝²、原 亜矢香¹、石井 仁也¹、村上 瑞穂¹、白水 一郎¹、
野田 正信¹、赤羽 正章¹
- Q-7** 東京警察病院 放射線科¹、東京大学医科学研究所附属病院 放射線科²
赤井 宏行^{1,2}、萩原 彰文¹、柴田 英介¹、久保 貴俊¹、松坂 優己¹、佐々木弘喜¹、
河内 伸夫¹
- Q-8** 市立長浜病院 放射線科（診断部門）¹、市立長浜病院 病理部²
佐藤 滋高¹、宮川 善浩¹、黒澤 学²、若宮 誠¹
- Q-9** 山梨大学医学部 放射線科¹、山梨大学医学部 産婦人科²
市川新太郎¹、森阪 裕之¹、佐野 勝廣¹、市川 智章¹、篠原 諭史²、峰 俊輔²、
笠井真祐子²、奈良 政敏²、端 晶彦²、平田 修司²、大西 洋¹