第34回 日本腹部放射線学会開催のご挨拶

第34回日本腹部放射線学会
会長　　吉満　研吾
福岡大学医学部 放射線医学教室

一旦2021年6月16日（水）、17日（木）に延期した第34回日本腹部放射線学会ですが、先日3月8日付けでお知らせした通り、2021年6月19日（土）と20日（日）の週末に、会場を福岡大学病院福大メデイカルホールに移してハイブリッド開催致します。原則、演者と座長には会場に来て頂きたくご案内していますが、勿論コロナ禍の状勢によって無理な場合にはweb上での発表、司会も可能な環境を準備しています。従って、万が一会場へ来る事ができない状況になったとしても時間だけは確保しておいて頂きたく御願い申し上げます。

また、先日日程表を掲示しましたのでお気づきとは思いますが、今回Web上で遅滞なく進行するため、やむなくポスター発表の討論の時間を削除することになったことをお詫び致します。ただ、全てのポスター、クイズ症例とも打田賞の対象であることは変わらず、例年通り厳正な審査のもと選考を進めますので、ベストな状態でのポスター発表、クイズ症例の準備を御願いしたいと思います。

紆余曲折あった第34回日本腹部放射線学会ですが、なんとか目処がたち、開催まで後1ヶ月余となりました。参加予定の皆様におかれましては、無理のない範囲で、できるだけ会場に来て頂けますよう願っております。会場は、福岡市の中心街、中洲・天神から地下鉄で16分で、地下鉄駅とも直結した便利な場所にあります。会場では万全のコロナ対策を講じてお待ちしておりますので、皆様に会場で、またはweb上でお会いできますことを楽しみにしております。

一般社団法人日本腹部放射線学会 役員名簿

《代 表 理 事》 陣崎　雅弘（慶應大）　《副代表理事》 楫　靖（獨協医大）　吉満　研吾（福岡大）

《名 誉 会 員》：13名

荒木　力（健康科学大）　今井　裕（東海大）　角谷　眞澄（丸の内病院）　黒田　知純（大阪がん予セ）
後閑　武彦（昭和大）　杉村　和朗（神戸大）　中尾　宣夫（兵庫医大）　中村　仁信（彩都友紘会）
鳴海　善文（京都橘大）　平松　慶博（立川北口健診館）　松井　修（北陸画像診断支援セ）　宗近　宏次（総合南東北病院）
森　宣（長門記念病院）

《理 事》：8名

赤羽　正章（国際医療福祉大）　伊東　克能（山口大）　蒲田　敏文（金沢大）　竹原　康雄（名古屋大）
藤井　進也（鳥取大）　南　学（筑波大）　村上　卓道（神戸大）　山下　康行（くまもと県北病院機構）

《功労会員》：7名

木戸長一郎（木戸病院）　隈崎　達夫（さわやか済生）　齋田　幸久（東京医科歯科大学）　竹川　鉦一（総合南東北病院）
田村　正三（川南病院）　山田　龍作（大阪河崎リハ）　吉田　哲雄（県立足柄上）

《監 事》：2名

小山　貴（倉敷中央）　藤永　康成（信州大）

《評 議 員》：82名

【北海道・東北地区】8名

加藤　健一（岩手医大）　児玉　芳尚（手稲渓仁会）　齋藤　博哉（札幌東徳洲会）　篠原　敦（大館市立総合）
渋谷　剛一（青森県立中央）　高瀬　圭（東北大）　津田　雅視（仙台市立病院）　橋本　学（秋田大）

【関東・甲信越地区】25名

秋田　大宇（慶應大）　市川　智章（埼玉医大国際医療）　衣袋　健司（日本大板橋）　扇　和之（日本赤十字）
扇谷　芳光（昭和大）　岡田　真広（日本大学）　岡田　吉隆（埼玉医大国際医）　加村　毅（信楽園病院）
北井　里実（東京慈恵会医大）　桑鶴　良平（順天堂大）　五味　達哉（東邦大大橋）　近藤　浩史（帝京大）
齋藤　和博（東京医科大）　新本　弘（防衛医大）　竹下　浩二（東京山手メディカル）　田中優美子（がん研有明）
那須　克宏（千葉大）　原留　弘樹（北里大）　古川　顕（東京都立大）　松枝　清（がん研有明）
松尾　義朋（イーサイトヘルスケア）　本杉宇太郎（甲府共立病院）　森　健作（筑波大）　吉村　宣彦（新潟大）
渡谷　岳行（東京大）

【中部・北陸地区】9名

阿保　斉（富山県立中央）　伊藤　茂樹（名古屋第一赤十字）　石垣　聡子（名古屋大）　五島　聡（浜松医大）
小林　聡（金沢大）　鈴木耕次郎（愛知医大）　竹内　充（ラジオロネット東海）　南　哲弥（金沢医大）
山本　亨（福井県立）

【近畿地区】23名

磯田　裕義（京都大）　今岡いずみ（神戸低侵襲がん医療）　大田　信一（滋賀医大）　狩谷　秀治（関西医大）
河上　聡（京都 ProMed）　北島　一宏（兵庫医大）　吉川　公彦（奈良医大）　木戸　晶（京都大）
金　東石（なにわ生野病院）　杉本　幸司（神戸大）　祖父江慶太郎（神戸大）　髙橋　哲（高槻病院）
谷川　昇（関西医大）　坪山　尚寛（大阪大）　鶴崎　正勝（近畿大）　中井　豪（大阪医大）
廣橋　伸治（大阪暁明館）　堀　雅敏（神戸大）　松木　充（近畿大）　丸上　永晃（奈良医大）
山崎　道夫（公立甲賀）　山本　和宏（大阪医科薬科大）　渡邊　祐司（京都医療科学大）

【中国・四国地区】9名

粟井　和夫（広島大）　金澤　右（岡山大）　佐野村隆行（香川大）　竹内麻由美（徳島大）
玉田　勉（川崎医大）　津田　孝治（愛媛大）　松崎　健司（徳島文理大）　山上　卓士（高知大）
吉廻　毅（島根大）

【九州・沖縄地区】8名

青木　隆敏（産業医大）　石神　康生（九州大）　入江　裕之（佐賀大）　内田　政史（久留米大）
浪本　智弘（玉名中央病院）　林　秀行（諫早総合）　福倉　良彦（鹿児島大）　松本　俊郎（アルメイダ病院）

（115名敬称略・順不同）

《事　務　局》

代表理事：陣崎　雅弘
（事務局：玉木　直美）
E-mail：jsar@rad.med.keio.ac.jp

一般社団法人設立と正会員としての年会費制について

本会は1990年から「任意団体」として活動して参りましたが、会員数も平成22年には900名を越え、国内外の腹部放射線医学・画像診断学領域において重要な役割を果たしております。
放射線医学の更なる発展の基盤となるよう、平成23年2月7日（月）に名実ともに「一般社団法人 日本腹部放射線研究会」として設立登記し、平成25年6月21日（金）に「一般社団法人　日本腹部放射線学会」となりました。
尚、「一般社団法人」は主に「会費収入」で成り立つ事が条件と定める公正取引委員会での取決めに基づき、平成23年度より正会員としての「年会費制（8,000円）」を導入し、お支払い手続きのご負担軽減の為、全てクレジットカード決済としております。

【正会員の継続について】
年会費（8,000円）は、本会の法人年度に合わせて5月1日付けでご登録のクレジットカードより自動決済しておりましたが、セキュリティー強化によるシステム変更に伴い、2019年度（2019年5月1日～）より、毎年度クレジットカード番号の再入力が必須となりました。

【新規に正会員としてご登録頂く場合】
本学会の法人化前（平成23年2月7日以前）に会員登録済みの場合は、学会ホームページの会員登録頁より「確認・修正」をご選択頂き、登録内容を確認・修正してください。この際には年会費のクレジットカード決済のご入力を御願いいたします。

・年会費納入期間：日本腹部放射線学会法人年度内（5月1日～翌年4月末日）
　但し、学会開催前の5月1日～31日の間に、当年度の「年会費（8,000円）」を納入して頂いた場合は、同年に開催されます学術集会の参加費（15,000円）を、年会費納入の特典として減額いたします（正会員：5,000円、但し、初期研修医は免除）。
　5月中に「年会費（8,000 円）」を納入されない場合、参加費は15,000円となります。
・学術集会会場での年会費の現金払いは受付出来ませんので、予めご了承ください。

［年会費納入の特典］
1）学会および学会関連学会の情報提供
2）学会ホームページ上の「デジタルアトラス」の閲覧資格取得
3）日本腹部放射線学会バイエル奨励賞の応募資格取得
4）当年度の学会当日参加費の優遇
（学会開催前の5月1日～31日の間に年会費を納入して頂いた場合に限られます）

正会員	5,000円（但し、初期研修医は免除）
非会員	15,000円（但し、初期・後期研修医は5,000円）

「正会員」となることにより、多くの先生方が日常診療や研究活動及び教育の場において幅広くその特典を活用されることを祈願いたします。

一般社団法人日本腹部放射線学会
代表理事　陣崎　雅弘

ご案内

1.事前参加登録

今回、ハイブリット開催に伴い、事前参加登録を行います。
学会ホームページの「参加登録」より、各自参加登録を行ってください。
参加登録期間：2021年4月20日（火）～7月16日（金）

参加費は下記のとおりです。

参加カテゴリー	登録費
会員	5,000円
会員（初期研修医）	無料
非会員	15,000円
非会員（初期研修医）	5,000円

※領収書・参加証明書について
「視聴サイト」（学会HPトップ画面もしくは、参加登録完了メールにてお知らせしております）の「HOME」画面の「各種ダウンロード」ボタンよりダウンロードできます。
ダウンロードは1回のみ可能となり、再発行はできかねますので、大切に保管ください。

2.当日受付

日時：2021年6月19日（土）　8：00～
　　6月20日（日）　7：30～
場所：福大メディカルホール　1F　ホワイエ
※当日も現地にて受付はございますが、現金での対面受付は行わず、すべて、WEBからの参加登録受付となります。当日受付は混み合う可能性もありますので、極力、事前参加登録をお願いいたします。
※当日受付にて事前参加登録時に配信されます「参加登録受付完了メール」をプリントアウトしご提示ください。引き換えに「名札」をお渡しいたします。

3.一般演題

【一般口演】

・口演会場は1F　福大メディカルホールです。

1）座　長

・ご担当頂くセッションの終了時間を厳守してください。一般口演の発表時間はすべて9分（発表5分、討論4分）（病理コメントを含む）、大会長公募症例の発表時間は原則として4分（症例数により調整）、最後に座長によるまとめを御願いしています。

2）発表者

◆「プレデジタルアトラス」について

発表者全員に学会ホームページ上で発表内容を「プレデジタルアトラス」形式で事前入力して頂き、非公開で「打田賞」事前審査に活用させて頂きます。また、学会当日、充実した討論をして頂く為に、病理コメンテーターの先生方による症例内容の事前確認をプレデジタルアトラスにて行いますので、入稿の際には詳細な病理像を掲載できるよう予めデータのご準備をお願いいたします。

◆「デジタルアトラス」、学術誌「臨床放射線」掲載について

学会終了後に、掲載希望確認の上、「プレデジタルアトラス」を「デジタルアトラス」として学会ホームページに掲載いたします。また、選考委員より推薦された演題は日本腹部放射線学会が、学術誌「臨床放射線」への投稿（「プレデジタルアトラス」＋「英文サマリー」＋「査読」）をサポートいたします。
（学術誌「臨床放射線」と「デジタルアトラス」のホームページ併載は二重投稿となりません。）

＜タイムスケジュール＞

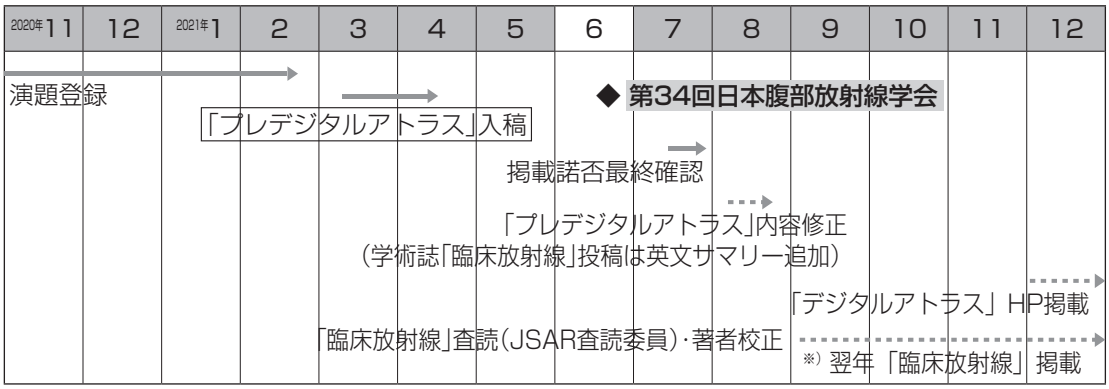

※）「臨床放射線」掲載予定は金原出版社の最終協議により決定いたします。

＜執筆要綱（概略）＞

①「プレデジタルアトラス（＝デジタルアトラス）」

日本語入力	〔症例報告〕3,200字以上　8,800字以内 〔原著論文〕3,200字以上12,800字以内 ※）図、表…1点を400字に換算
英語入力	〔Case Report〕　2,000語以内 〔Original Article〕3,000語以内 ※）図、表…15点以内

②「臨床放射線」

選考委員により推薦された演題については、「プレデジタルアトラス」掲載内容を論文の体裁に整えて頂き、英文サマリー（演題名、演者名、所属含100ワード以内）を追加後、査読・校正を通して同学術誌へ投稿して頂く事が出来ます。又、英語入力された場合は臨床放射線の投稿規定に準じていただきます。

◆発表時間

・一般口演の発表時間はすべて9分（発表5分、討論4分）（病理コメントを含む）、大会長公募症例の発表時間は原則として4分（症例数により調整）、最後に座長によるまとめを御願いしています。時間厳守をお願いいたします。

◆発表形式

・今回は事前にUploadして頂いております動画データを会場オペレーターにて再生させていただきます。当日の発表動画データの差し替え、追加訂正はできません。
・病理コメンテーターによるコメント、質疑応答は下記のとおり対応ください。
　現地参加の先生：会場にてご自身の発表動画データ配信が終了する約1分前に演台にご登壇いただき、質疑応答に対応ください。
　リーモート参加の先生：事前に運営事務局よりお送りいたします「Zoom」のURLからお入りいただき、質疑応答に対応ください。

◆PC受付（基調講演、病理コメンテータのみ）

・PC受付（1F　ホワイエ）にて、発表の30分前までに試写をお済ませください（十分時間に余裕を持ってPC受付を行っていただきますようご協力をお願いいたします）。
・PC受付での発表データの修正作業はご遠慮ください。
・PC本体をお持ち込みの方はデータ確認終了後、発表会場のPCオペレーター席（会場ステージ向かって左側）までご自身でお持ちください。

◆発表に関する注意事項

・講演会場にはワイドサイズのスクリーン（16：9）をご準備しております。
　標準サイズ（4：3）のデータもご利用いただけますが、ワイドサイズ（16：9）での作成を推奨します。

＜データをお持ち込みの方＞（基調講演、病理コメンテータのみ）

・発表はWindowsのPowerPointとなります。発表データはCD-R、DVD-RまたはUSBフラッシュメモリのメディアにてご持参ください（CD-RW、DVD-RWは不可）。

・ご発表用アプリケーションは以下のバージョンをご用意いたします。

Windows PowerPoint：2010～2016

※Macintoshで発表データを作成される方は、ご自身のPCをご持参ください。

・フォントはOS標準で装備されているものをご使用ください。画面レイアウトの崩れを防ぐには、下記フォントのご使用をお薦めいたします。

推奨フォント/ 日本語の場合　MS ゴシック、MSP ゴシック、MS 明朝、MSP 明朝

推奨フォント/ 英語の場合　Century、Century Gothic、Arial、Arial Black、Times New Roman

上記以外のフォントを使用した場合、文字や段落のずれ、文字化け、文字が表示されない等のトラブルが起こる可能性があります。

・動画をご使用の場合は、PowerPointとのリンク状態を保つため、動画ファイルも同じフォルダに保存してください。ファイル形式は、Windows Media Player12（標準コーディック）で動作するファイル形式でご用意ください（推奨：mp4、WMV）。

※AVIはCODECによって再生できない場合があります。

動画をご使用の場合は、ご自身のPCをご持参いただくことをお薦めいたします。

・音声は使用できません。

・発表者ツールは使用できません。発表原稿が必要な方は、あらかじめプリントアウトをお持ちください。

・お預かりした発表データは、学会終了後、事務局にて消去いたします。

＜PC本体をご持参される方＞（基調講演、病理コメンテータのみ）

・PC本体をお持込みの方は、PC受付でのデータ確認終了後、発表会場のPCオペレーター席（会場ステージ向かって左側）までご自身でお持ちください。

・PCお持ち込みの場合は、外部ディスプレイ出力が可能であることを必ずご確認ください。

・バッテリー切れを防ぐため電源アダプターをご持参ください。再起動することがありますので起動の際のパスワード設定は必ず解除してください。

・出力端子がMiniD-sub 15ピンでないものは、接続アダプターをご持参ください。

※HDMIやMini DisplayPortなどのD-sub15ピン以外の接続はお受けできません。

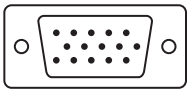

MiniD-sub 15 ピン

・画面サイズ（解像度）はXGA（1024×768）となります。

・この環境で画面のすべてが不具合なく表示されることを、予めご確認ください。

・音声は使用できません。

・発表者ツールは使用できません。発表原稿が必要な方は、あらかじめプリントアウトをお持ちください。

・スクリーンセーバー、ウイルスチェック、並びに省電力設定（Macintoshの場合はホットコーナーも）は、あらかじめ解除をお願いいたします。

◆病理標本

・口演は病理学の先生にコメンテーターをお願いしております。病理コメンテーターの先生方よりご要望のあった演題については、事前にプレパラートをご送付いただくか、当日ご持参いただきます。ご郵送をお願いする場合は改めてご連絡させていただきます。なお、お預かりしたプレパラートは、口演後に病理室（1F）にて返却いたしますのでお忘れのないようご注意ください。

【ポスター展示】

ポスター演題はオンデマンド配信となります。

オンデマンド配信期間：6月18日（金）～7月16日（金）

参加登録された際に発行されます閲覧用IDとパスワードを入力の上、閲覧ください。

質問がある方は「ポスター演題質問受付メール」に質問をメールにてお送りください。後日、演者からの回答をメールにてお送りします。

なお、質問内容と回答は後日、ホームページに公開されます。

4.社員総会（世話人会）

日　時：6月19日（土）13：10～13：40（30分）
場　所：1F　福大メディカルホール

5.クイズ企画

クイズ企画はオンデマンド配信となります。
オンデマンド配信期間：6月18日（金）～7月16日（金）
クイズ企画の問題が6月18日（金）～ 6月19日（土）17：00まで公開されており、ホームページ上の「クイズ企画応募フォーム」より皆様、奮って解答ください。
なお、回答は6月19日（土）18：00以降に公開されます。

「クイズ企画応募フォーム」より解答を応募された中からクイズ症例優秀者表彰を6月20日（日）11：30～口演会場（福大メディカルホール）にて行います。上位の方には、大会長より心ばかりの賞品をご用意しております。
皆様、是非ご参加ください。

6.打田賞受賞講演・表彰

日　時：6月19日（土）16：00～16：40

7.共催セミナー

【基調講演】（日本専門医機構認定放射線科領域講習会）
バイエル薬品株式会社

日　時：6月19日（土）11：00～12：00
座　長：吉満　研吾（福岡大学医学部 放射線医学教室）
演　者：二村　　聡（福岡大学筑紫病院 病理部）
『消化管粘膜下腫瘍の病理診断 －鑑別診断を中心に』

【ランチョンセミナー1】　キヤノンメディカルシステムズ株式会社

日　時：6月19日（土）12：10～13：00
『進化するキヤノンCT/MR Diagnostic value　～ AI×高精細が見せる新たな世界～』
座　長：石神　康生（九州大学 大学院医学研究院 臨床放射線科学分野）
演　者：渡邉　正中（杏林大学医学部 放射線医学教室）
『高精細MRIがあたえる画像診断インパクト
－膀胱がんガイドライン（VIRADS）の臨床応用とその展望－』
堀　　雅敏（神戸大学大学院 医学研究科 内科系講座 放射線診断学分野）
『新技術が開く腹部CTの新たな可能性』

【ランチョンセミナー2】　富士製薬工業株式会社

日　時：6月20日（日）11：50～12：40
『腹部CT画像診断　up to date』
座　長：南　　学（筑波大学医学医療系）
演　者：福倉　良彦（鹿児島大学大学院 医歯学総合研究科 放射線診断治療学）
『膵臓のCT画像診断トピックス』
五島　聡（浜松医科大学 放射線診断学講座）
『肝臓のCT画像診断トピックス』

【ティータイムセミナー1】　ゲルベ・ジャパン株式会社

日　時：6月19日（土）15：00～15：50
『腹部領域の画像診断　おさえておくべきポイント』
座　長：桑鶴　良平（順天堂大学）
演　者：坪山　尚寛（大阪大学）
『婦人科画像診断のおさえておくべきポイント』
山田　　哲（信州大学）
『上腹部画像診断のおさえておくべきポイント』

【ティータイムセミナー2】　株式会社フィリップス・ジャパン

日　時：6月20日（日）14：45～15：35
『腹部MRIアドバンスドイメージング』
座　長：村上　卓道（神戸大学大学院医学研究科 内科系講座 放射線診断学分野）
演　者：祖父江慶太郎（神戸大学大学院医学研究科 内科系講座 放射線診断学分野）
『自由呼吸下撮像法4D FreeBreathingの上腹部での使用経験』
片平　和博（国家公務員共済組合連合会 熊本中央病院 放射線科）
『腹部拡散強調画像の進歩
-EPICS（EPI with Compressed SENSE）とSPLICE（TSE-DWI）を中心に-』

【イブニングセミナー】　GE ヘルスケア・ジャパン株式会社

日　時：6月19日（土）17：10～18：00
『体幹部におけるMR/CTの進化とクリニカルインパクト』
座　長：浅山　良樹（大分大学医学部 放射線医学講座）
演　者：佐藤　圭亮（福岡大学医学部 放射線医学教室）
『AIR IQ Editionにおける上腹部検査の進展と展望』
市川　泰崇（三重大学医学部附属病院 中央放射線部）
『Dual-energy CTにおけるDeep learning画像再構成の臨床活用』

【モーニングセミナー】　シーメンスヘルスケア株式会社

日　時：6月20日（日）8：40～9：30
『Beyond of Abdominal Imaging』
座　長：村上　卓道（神戸大学大学院医学研究科 内科系講座 放射線診断学分野）
演　者：秦　　康博（高知医療センター 放射線療法科）
『Beyond of Abdominal Imaging（CT編）-膵癌診療を中心に 』
伊東　克能（山口大学大学院医学系研究科 放射線医学講座）
『Beyond of Abdominal Imaging（MR編）-高速高精細化と機能診断-』

会場へのアクセス

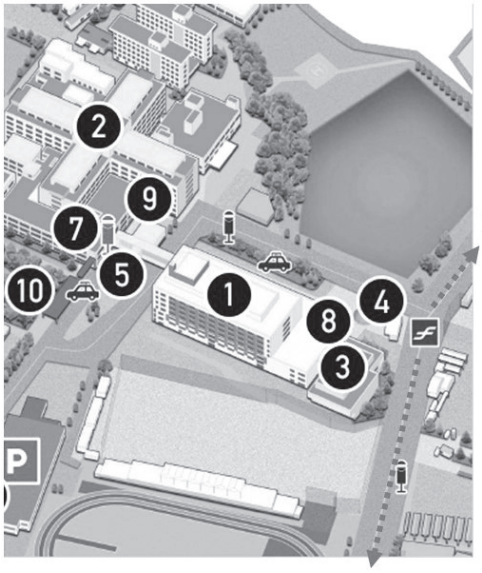

①福大病院新館（外来棟）
②福大病院本館
③メディカルホール
④福大プラザ（B2F、地下鉄レベル）
⑤コンビニ、レストラン
⑦他医療施設への連絡バス停
⑧ATM（福岡銀行、B1F）
⑨ATM（西日本シティ銀行）
⑩ATM（ゆうちょ銀行）

当日は病院は閉鎖されています。現地での動線案内に従ってください。

福岡大学病院　新館

1階

地下1階

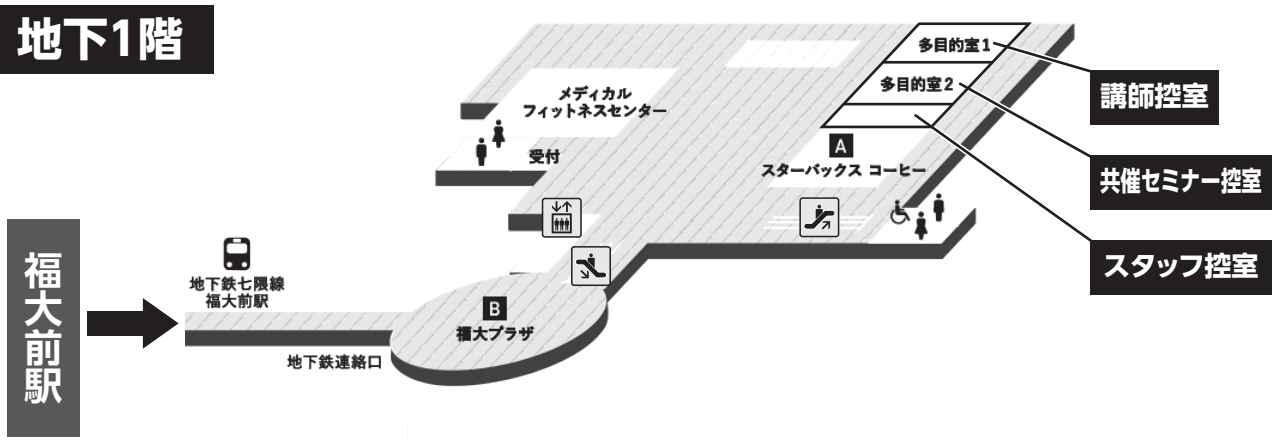

会場フロア図

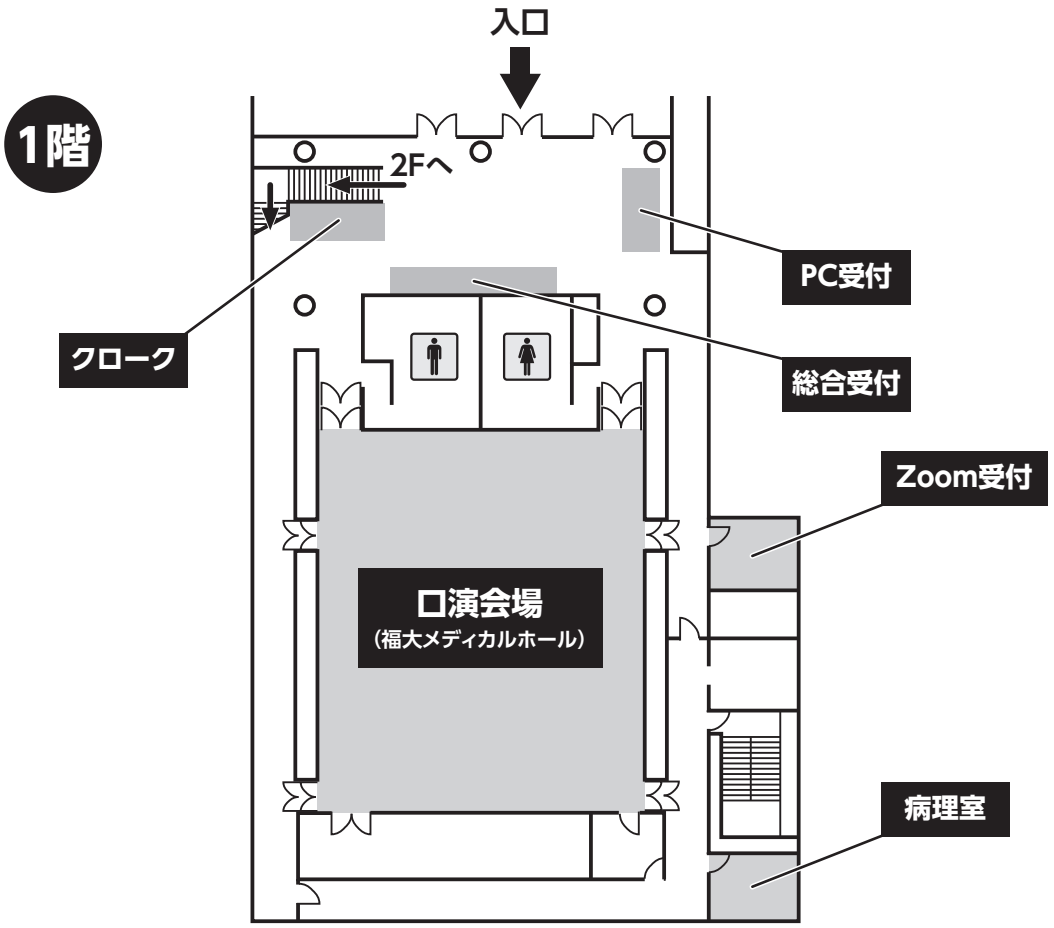
入口
1階
2Fへ
PC受付
クローク
総合受付
Zoom受付
口演会場
（福大メディカルホール）
病理室

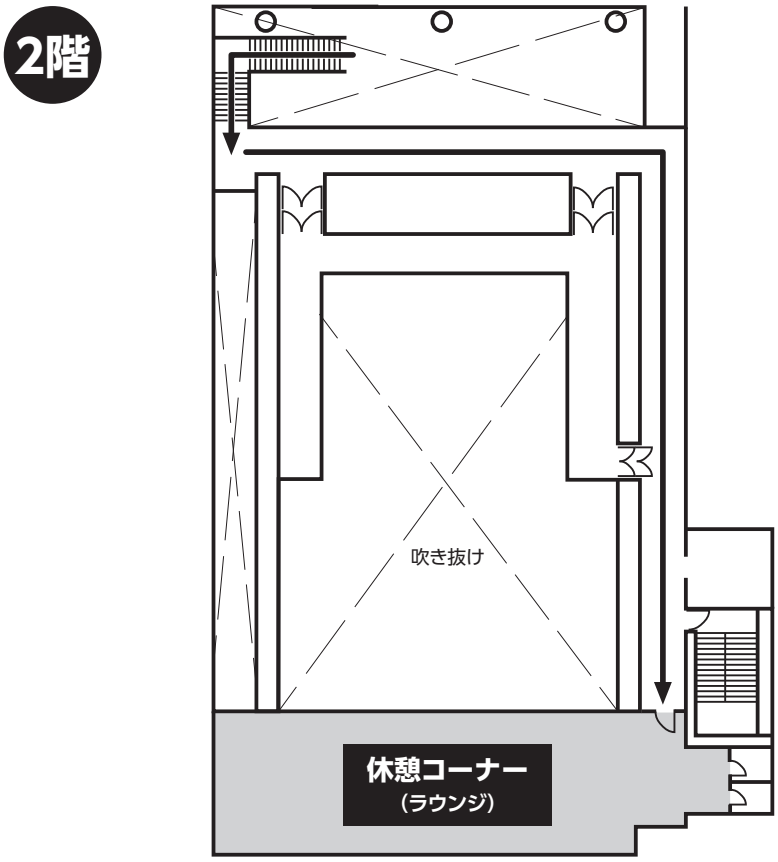
2階
吹き抜け
休憩コーナー
（ラウンジ）

第 34 回 日本腹部放射線学会 日程表

6 月 19 日(土)

8:00	8:55~9:00　開会の辞
9:00	9:00~9:55 子宮・卵巣卵管（O-1 ～ O-6）
10:00	10:05~10:50 消化管・腸間膜・腹腔①（O-7 ～ O-10）
11:00	11:00~12:00 基調講演 （日本専門医機構認定放射線科領域講習会）
12:00	12:10~13:00 ランチョンセミナー 1
13:00	13:10~13:40 社員総会
	13:40~14:10 消化管・腸間膜・腹腔②（O-12 ～ O-14）
14:00	14:20~14:50 後腹膜・その他（O-16 ～ O-19）
15:00	15:00~15:50 ティータイムセミナー 1
16:00	16:00~16:40 打田賞受賞講演・表彰
	16:40~16:50　ACAR2021（シンガポール）告知
17:00	16:50~17:00　ACAR2022（台湾）告知
	17:10~18:00 イブニングセミナー
18:00	

6 月 20 日(日)

8:00	8:00~8:30 腎（O-20 ～ O-22）
9:00	8:40~9:30 モーニングセミナー
10:00	9:40~10:10 腎・泌尿器（O-24 ～ O-27）
11:00	10:20~11:05 膵（O-28 ～ O-32）
	11:15~11:40 JSAR 総会／クイズ症例優秀者表彰
12:00	11:50~12:40 ランチョンセミナー 2
13:00	12:50~13:40 大会長公募症例 1：泌尿生殖器 （O-33 ～ O-39）
14:00	13:50~14:35 大会長公募症例 2：消化器 （O-40 ～ O-46）
15:00	14:45~15:35 ティータイムセミナー 2
16:00	15:45~16:25 肝・胆（O-48 ～ O-51）
17:00	16:35~17:05 肝（O-52 ～ O-55）
18:00	

口演　6月19日(土)

8：55～9：00　**開会の辞**

9：00～9：55　**セッション1　子宮・卵巣卵管（6題）**

座　　長　**藤井　進也**（鳥取大学医学部 医学科 病態解析医学講座 画像診断治療学分野）
コメンテーター　**大石　善丈**（飯塚病院 病理科）

O-1　平滑筋肉腫との鑑別に苦慮した、著明な扁平上皮化生を伴う子宮腺筋症の1例

渡辺　洋志[1]、田中優美子[1]、中林　　誠[2]、岡本三四郎[2]、竹島　信宏[2]、外岡　暁子[3]、松枝　　清[1]
がん研究会有明病院 画像診断部[1]、がん研究会有明病院 婦人科[2]、がん研究会有明病院 病理部[3]

O-2　子宮解離性平滑筋腫の1例

北井　里実[1]、尾上　　薫[1]、佐々木祥久[2]、小田嶋　俊[3]、尾尻　博也[1]
東京慈恵会医科大学 放射線医学講座[1]、東京慈恵会医科大学 病理学講座[2]、東京慈恵会医科大学 産婦人科学放講座[3]

O-3　膀胱・虫垂内膜症、遷延性血性腹水、良性多胞性腹膜中皮腫を合併した1例

高田　章代[1]、堀越　琢郎[1]、横田　　元[2]、太田　昌幸[3]、岸本　　充[3]、佐藤明日香[4]、石川　博士[4]、池田純一郎[3]、那須　克宏[1]、宇野　　隆[2]
千葉大学医学部附属病院 放射線科[1]、千葉大学 大学院医学研究院 画像診断・放射線腫瘍学[2]、千葉大学医学部附属病院 病理診断科[3]、千葉大学医学部附属病院 産婦人科[4]

O-4　成熟嚢胞性奇形腫に合併した粘液性腺癌の1例

栗山　香織[1]、小山　　貴[1]、黒田　亮介[2]、板倉　淳哉[3]、能登原憲司[3]
倉敷中央病院 放射線診断科[1]、倉敷中央病院 産婦人科[2]、倉敷中央病院 病理診断科[3]

O-5　小児片側卵巣切除後、対側卵巣捻転反復の1例

松林（名本）路花、原田　詩乃
国立病院機構九州医療センター 超音波/生理検査センター・乳腺センター・臨床研究センター

O-6　卵巣境界悪性腺線維腫と関連悪性腫瘍（明細胞癌、類内膜癌）3症例4病変の報告

久冨　栄子[1]、坂本　桂子[1]、伊東　絵美[1]、浦川　博史[1]、宮本　新吾[2]、青木光希子[3]、鍋島　一樹[3]、吉満　研吾[1]
福岡大学医学部 放射線医学教室[1]、福岡大学医学部 産婦人科[2]、福岡大学医学部 病理学診断科[3]

10：05～10：50　**セッション2　消化管・腸間膜・腹腔①（4題）**

座　　長　**高山　幸久**（福岡大学医学部 放射線医学教室）
コメンテーター　**二村　　聡**（福岡大学筑紫病院 病理部）

O-7　活動性出血を伴う食道胃壁内血腫の3例

西山　智哉[1,2]、栗原　泰之[1]、中尾　知恵[1,3]、小川　　遼[1,3]、須賀　加奈[1]、加山　英雄[4]、宮沢　　亮[1]、藪田　　実[1]、村石　　懐[1]、谷尾　宜子[1]
聖路加国際病院 放射線科[1]、東京大学大学院 医学系研究科 生体物理医学専攻 放射線医学講座[2]、慶應義塾大学医学部 放射線医学教室[3]、国際親善総合病院 画像診断・IVR科[4]

O-8　著明な腸間膜腫瘤を形成した小腸神経内分泌腫瘍の1例

小林　知博[1]、阿保　　斉[1]、北川　泰地[1]、齊藤　順子[1]、望月健太郎[1]、出町　　洋[1]、名倉　慎人[2]、廣瀬　淳史[2]、相川あかね[3]、石澤　　伸[3]
富山県立中央病院 放射線診断科[1]、富山県立中央病院 外科[2]、富山県立中央病院 病理診断科[3]

O-9　虫垂goblet cell adenocarcinoma（Grade 3）の両側卵巣転移の1例

竹山　信之[1]、田中絵里子[1]、大池　信之[2]、佐々木　康[3]、田代　祐基[1]、梅本　岳宏[4]、森岡　　幹[3]、橋本　東児[1]、磯邊　友秀[2]、中山　　健[3]、木川　　岳[4]、若林　哲司[4]、松尾　憲一[4]、小山　英之[4]、塩澤　敏光[4]、小竹　晃生[1]、栗原　真南[1]、永井　京子[1]、堀　　祐郎[1]、野呂瀬朋子[2]
昭和大学藤が丘病院 放射線科[1]、昭和大学藤が丘病院 病理診断科[2]、
昭和大学藤が丘病院 産婦人科[3]、昭和大学藤が丘病院 一般消化器外科[4]

O-10　CT所見を基に投与されたメトロニダゾールが著効した劇症型アメーバ腸炎の1疑診例

坪山　尚寛、岸本健太郎、栗山　啓子
国立病院機構 大阪医療センター 放射線診断科

11：00～12：00　**基調講演（日本専門医機構認定放射線科領域講習会）**

共　催：**バイエル薬品株式会社**

座　長：**吉満　研吾**（福岡大学医学部 放射線医学教室）

『消化管粘膜下腫瘍の病理診断 -鑑別診断を中心に』

演　者：**二村　　聡**（福岡大学筑紫病院 病理部）

口演　6月19日(土)

12：10～13：00　**ランチョンセミナー1**

**『進化するキヤノンCT/MR Diagnostic value
～AI×高精細が見せる新たな世界～』**

共　催：**キヤノンメディカルシステムズ株式会社**

座　長：**石神　康生**（九州大学 大学院医学研究院 臨床放射線科学分野）

**『高精細MRIがあたえる画像診断インパクト
-膀胱がんガイドライン（VIRADS）の臨床応用とその展望-』**

演　者：**渡邉　正中**（杏林大学医学部 放射線医学教室）

『新技術が開く腹部CTの新たな可能性』

演　者：**堀　雅敏**（神戸大学大学院 医学研究科 内科系講座 放射線診断学分野）

13：10～13：40　**社員総会**

13：40～14：10　**セッション3　消化管・腸間膜・腹腔②（3題）**

座　長　**高瀬　圭**（東北大学医学部大学院医学系研究科 放射線診断学分野）
コメンテーター　**二村　聡**（福岡大学筑紫病院 病理部）

O-12　横隔膜子宮内膜症から発生した明細胞腺癌の1例

沼本　勲男[1]、松木　充[1]、若菜みゆき[1]、鈴木　絢子[1]、浜川　岳文[1]、門場　智也[1]、兵頭　朋子[1]、任　誠雲[1]、柳生　行伸[1]、鶴崎　正勝[1]、石井　一成[1]、太田真美子[2]、松村　謙臣[2]、里井　俊平[3]、武本　智樹[3]、筑後　孝章[4]

近畿大学医学部 放射線診断学教室[1]、近畿大学医学部 産婦人科学教室[2]、
近畿大学医学部 外科学教室[3]、近畿大学医学部 病理学教室[4]

O-13　経過観察中に内部性状が変化した仮性腸間膜嚢胞の1例

佐々木　優[1]、山本　琢水[2]、加藤　聡[2]、本杉宇太郎[1]、村松　彩[3]、鈴木　誠[3]、大西　洋[1]

山梨大学医学部 放射線医学講座内[1]、静岡県立総合病院 放射線科[2]、
静岡県立総合病院 病理診断科[3]

O-14　多血性・多病巣性の像を呈した腹膜悪性中皮腫の1例

西本あずさ[1]、樋本　祐紀[2]、廣井　崇[1]、坂田　昭彦[2]、尾谷　智史[2]、徳永　幸史[1]、吉原　桂一[1]、金　賢真[1]、前田　力[1]、河村　晃[1]、榎木　佑弥[3]、山下　好人[3]、小野　一雄[4]、梅岡　成章[1]

日本赤十字社 和歌山医療センター 放射線診断科[1]、
京都大学大学院医学研究科 放射線医学講座（画像診断学・核医学）[2]、
日本赤十字社 和歌山医療センター 外科[3]、日本赤十字社 和歌山医療センター 病理診断科[4]

14：20～14：50　**セッション4　後腹膜・その他（3題）**

座　　長　**小山　貴**（倉敷中央病院 放射線診断科）
コメンテーター　**二村　聡**（福岡大学筑紫病院 病理部）

O-16　脂肪肉腫と鑑別を要した褐色脂肪腫の1例

田川　寛子[1]、佐久間悠宇[2]、木村　裕介[3]、大出　　創[4]、森本　　毅[4]、三村　秀文[4]、
青木　直人[5]、中澤　龍斗[5]、菊地　栄次[5]、高木　正之[6]
聖マリアンナ医科大学東横病院 放射線科[1]、横浜栄共済病院 放射線科[2]、
聖マリアンナ医科大学横浜市西部病院 放射線科[3]、聖マリアンナ医科大学病院 放射線科[4]、
聖マリアンナ医科大学病院 腎・泌尿器外科[5]、聖マリアンナ医科大学病院 病理学[6]

O-18　異物肉芽腫に合併し、診断に難渋した血管肉腫の1例

新宅　知博[1]、荒木　潤子[1]、栗延　孝至[1]、岸上　朋生[1]、鴨志田久美[1]、泉　佐知子[1]、
輿石　　剛[2]
都立多摩総合医療センター 放射線科[1]、高木病院 放射線科[2]

O-19　肝を圧排し腹壁へ浸潤する紡錘細胞癌の1例

畠山　賢仁[1]、石山　公一[1]、菅原　真人[1]、古賀　　誠[1]、橋本　　学[1]、千葉　　充[2]、
田口　大樹[3]、南條　　博[4]
秋田大学医学部附属病院 放射線科[1]、秋田大学医学部附属病院 消化器内科[2]、
秋田大学医学部附属病院 腫瘍内科[3]、秋田大学医学部附属病院 病理診断科・病理部[4]

15：00～15：50　**ティータイムセミナー1**

『腹部領域の画像診断　おさえておくべきポイント』

共　催：**ゲルベ・ジャパン株式会社**

座　長：**桑鶴　良平**（順天堂大学）

『婦人科画像診断のおさえておくべきポイント』

演　者：**坪山　尚寛**（大阪大学）

『上腹部画像診断のおさえておくべきポイント』

演　者：**山田　　哲**（信州大学）

口演　6月19日(土)

16：00～16：40　**打田賞受賞講演・表彰**

司会・表彰：**陣崎　雅弘**（慶應義塾大学放射線診断科）
吉満　研吾（福岡大学医学部 放射線医学教室）

口演（消化器系部門）

特徴的な画像所見を呈した膵過誤腫の1例

慶應義塾大学医学部 放射線科学教室（診断）　遠山　兼史

口演（泌尿生殖器系部門）

リンパ節病変を伴った子宮adenomatoid tumorの1例

奈良県立医科大学 放射線科・IVRセンター　脇田　佑哉

展示（消化器系部門）

肝クリプトコッカス症の1例

筑波大学附属病院 放射線診断・IVR科／茨城県立中央病院 放射線診断科　星合　壮大

展示（泌尿生殖器系部門）

膀胱尿路上皮癌nested variantの4例

京都第一赤十字病院 放射線診断科　山田　香織

16：40～16：50　**ACAR2021（シンガポール）告知**

16：50～17：00　**ACAR2022（台湾）告知**

17：10～18：00　**イブニングセミナー**

『体幹部におけるMR/CTの進化とクリニカルインパクト』

共　催：**GE ヘルスケア・ジャパン株式会社**

座　長：**浅山　良樹**（大分大学医学部 放射線医学講座）

『AIR IQ Editionにおける上腹部検査の進展と展望』

演　者：**佐藤　圭亮**（福岡大学医学部 放射線医学教室）

『Dual-energy CTにおけるDeep learning画像再構成の臨床活用』

演　者：**市川　泰崇**（三重大学医学部附属病院 中央放射線部）

8：00～8：30　**セッション5　腎（3題）**

座　　長　秋田　大宇（慶應義塾大学医学部 放射線科学教室）
コメンテーター　林　　博之（福岡大学医学部 病理学講座）

O-20 下大静脈腫瘍塞栓を伴った腎血管筋脂肪腫の1例

中村　文彦[1]、川口　真矢[1]、加藤　博基[1]、松尾　政之[1]、亀山　紘司[2]、宮崎　龍彦[3]
岐阜大学医学部 放射線科[1]、木沢記念病院 泌尿器科[2]、岐阜大学医学部 病理部[3]

O-21 Congenital capillary proliferation of the kidneyと診断された腎腫瘤の1例

山口　　健[1]、中園　貴彦[1]、福井　修一[1]、山田　耕治[2]、野口　　満[3]、甲斐　敬太[4]、入江　裕之[1]
佐賀大学医学部 放射線科[1]、佐賀大学医学部 小児科[2]、佐賀大学医学部 泌尿器科[3]、佐賀大学医学部 附属病院病理部[4]

O-22 腎原発血管肉腫の1例

河本　　悠、北島　一宏、國元　　亮、横山　裕至、谷口　純一、稲尾　由江、河中　祐介、丸山　光也、五十嵐陽子、小笠原　篤、古川　佳孝、児玉　大志、加古　泰一、若田　ゆき、高木　治行、小林　　薫、山門亨一郎、山本　新吾、木原多佳子、廣田　誠一
兵庫医科大学医学部 臨床医学放射線医学講座内

8：40～9：30　**モーニングセミナー**

『Beyond of Abdominal Imaging』

共　催：シーメンスヘルスケア株式会社

座　長：村上　卓道（神戸大学大学院医学研究科 内科系講座 放射線診断学分野）

『Beyond of Abdominal Imaging（CT編）-膵癌診療を中心に』

演　者：秦　　康博（高知医療センター 放射線療法科）

『Beyond of Abdominal Imaging（MR編）-高速高精細化と機能診断-』

演　者：伊東　克能（山口大学大学院医学系研究科 放射線医学講座）

9：40～10：10　**セッション6　腎・泌尿器（3題）**

座　　長　新本　弘（防衛医科大学校 放射線医学講座）
コメンテーター　林　博之（福岡大学医学部 病理学講座）

O-24 腎杯憩室由来と考えられた浸潤性尿路上皮癌の1例

木村浩一朗[1]、小出　鳴華[1]、横山　幸太[1]、土屋　純一[1]、齋田　幸久[1]、福島　啓司[2]、田中　　一[2]、藤井　靖久[2]、山本　浩平[3]、明石　　巧[3]、立石宇貴秀[1]
東京医科歯科大学医学部附属病院 放射線診断科[1]、東京医科歯科大学医学部附属病院 泌尿器科[2]、東京医科歯科大学医学部附属病院 病理部[3]

O-26 学童期に発症したMalignant rhabdoid tumor of the kidney（MRTK）の1例

藤本　憲吾、佐野村隆行、三田村克哉、田中　賢一、西山　佳宏
香川大学医学部 放射線医学講座

O-27 胎児性癌が主要成分であった精巣混合型胚細胞性腫瘍の1例

田代　祐基[1]、栗原　真南[1]、小竹　晃生[1]、橋詰　典弘[1]、田中絵里子[1]、永井　京子[1]、竹山　信之[1]、堀　　祐郎[1]、橋本　東児[1]、磯邉　友秀[2]、野呂瀬朋子[2]、大池　信之[2]、黒川　一平[3]、杉下　裕勇[3]、松井　祐輝[3]、小泉真太郎[3]、下山　英明[3]、山本　健郎[3]、太田　道也[3]、佐々木春明[3]
昭和大学藤が丘病院 放射線科[1]、昭和大学藤が丘病院 臨床病理診断科[2]、昭和大学藤が丘病院 泌尿器科[3]

10：20～11：05　**セッション7　膵（5題）**

座　　長　入江　裕之（佐賀大学医学部放射線医学教室）
コメンテーター　濱田　義浩（福岡大学医学部 病理学講座）

O-28 主膵管内へ進展したSarcomatoid undifferentiated carcinomaの1例

橋本　　怜[1]、佐野　勝廣[1]、行田　　悠[2]、齋浦　明夫[2]、浦　　礼子[3]、福村　由紀[3]、桑鶴　良平[1]
順天堂大学医学部付属順天堂医院 放射線科[1]、順天堂大学医学部付属順天堂医院 肝胆膵外科[2]、順天堂大学医学部付属順天堂医院 人体病理学講座[3]

O-29 主膵管狭窄の増悪により早期発見に至った広範囲膵上皮内癌（High-grade PanIN）の1例

宮﨑　秀明[1]、佐野　勝廣[1]、鈴木　雄飛[1]、三瀬　祥弘[2]、齋浦　明夫[2]、藤澤　聡郎[3]、伊佐山浩通[3]、仲程　　純[4]、福村　由紀[4]、桑鶴　良平[1]
順天堂大学医学部 放射線診断学講座[1]、順天堂大学 肝胆膵外科[2]、順天堂大学 消化器内科[3]、順天堂大学 人体病理病態学講座[4]

O-30 腫瘍内に巨大仮性動脈瘤を形成した膵神経内分泌腫瘍の1例

池田　秀次[1]、成田　晶子[1]、松永　望[1]、泉　雄一郎[1]、佐野　力[2]、高橋恵美子[3]、都築　豊徳[3]、鈴木耕次郎[1]

愛知医科大学病院 放射線科[1]、愛知医科大学病院 消化器外科[2]、愛知医科大学病院 病理診断科[3]

O-31 数年に及ぶ自然史を確認できた成人膵芽腫の1例

横井　佑紀[1]、木村浩一郎[2]、横山　幸太[2]、大山　潤[2]、渡邉　亮輔[2]、中港秀一郎[5]、北詰　良雄[2]、岸野　充浩[2]、齋田　幸久[2]、立石宇貴秀[2]、伴　大輔[3]、田邉　稔[3]、桐村　進[4]、明石　巧[4]

土浦協同病院 放射線診断科[1]、東京医科歯科大学医学部附属病院 放射線診断科[2]、東京医科歯科大学医学部附属病院 肝胆膵外科[3]、東京医科歯科大学医学部附属病院 病理部[4]、亀田総合病院 放射線診断科[5]

O-32 肺動脈性肺高血圧症に対するプロスタサイクリン持続静注療法中に出現した膵腫大の1例

染矢　祐子、大野　豪、子安　翔、大西　康之、清水　大功、磯田　裕義、中本　裕士

京都大学医学部大学院 放射線医学講座（画像診断学・核医学）

11：15～11：40　**JSAR総会／クイズ症例優秀者表彰**

11：50～12：40　**ランチョンセミナー2**

『腹部CT画像診断　up to date』

共　催：**富士製薬工業株式会社**

座　長：**南　学**（筑波大学医学医療系）

『膵臓のCT画像診断トピックス』

演　者：**福倉　良彦**（鹿児島大学大学院 医歯学総合研究科 放射線診断治療学）

『肝臓のCT画像診断トピックス』

演　者：**五島　聡**（浜松医科大学 放射線診断学講座）

12：50～13：40　**セッション8　大会長公募症例1：泌尿生殖器（7題）**

座　長　**楫　靖**（獨協医科大学放射線医学講座）

コメンテーター　**林　博之**（福岡大学医学部 病理学講座）

O-33 前立腺導管癌の1例

浦瀬　靖代[1]、上野　嘉子[1]、高橋　哲[4]、祖父江慶太郎[1]、神田　知紀[1]、河野　淳[1]、前田　隆樹[1]、野上　宗伸[1]、堀　雅敏[1]、小田　晃廉[2]、小川　悟史[2]、上原慶一郎[3]、村上　卓道[1]

神戸大学医学部附属病院 放射線診断・IVR科[1]、神戸大学医学部付属病院 泌尿器科[2]、神戸大学医学部付属病院 病理診断科[3]、愛仁会高槻病院 イメージングリサーチセンター[4]

O-34 前立腺導管癌の1例

木戸　歩[1]、玉田　勉[1]、森谷　卓也[2]、福永　健志[1]、中村　博貴[1]、小野健太郎[1]、山本　亮[1]
川崎医科大学 放射線診断学[1]、川崎医科大学 病理学[2]

O-35 前立腺導管癌の1例

吉田　理佳[1]、田中　翔大[1]、吉廻　毅[1]、安本　博晃[2]、石川　典由[3]、北垣　一[1]
島根大学 医学部 放射線医学講座[1]、島根大学 医学部 泌尿器科学講座[2]、
島根大学 医学部 器官病理学講座[3]

O-36 前立腺導管癌の3例

江戸　博美[1]、見越　綾子[1]、濱邊布美子[1]、岡野　孔亮[1]、杉浦　弘明[1]、宮居　弘輔[2]、伊藤　敬一[3]、新本　弘[1]
防衛医科大学校病院 放射線科[1]、防衛医科大学校病院 臨床検査医学講座[2]、
防衛医科大学校病院 泌尿器科[3]

O-37 PSA高値を伴った前立腺導管癌の1例

浅野　雄大[1]、馬越　紀行[1]、稲井　良太[1]、兵藤　剛[1]、井田健太郎[1]、黒瀬　恭平[2]、重西　邦浩[3]、金澤　右[4]
福山市民病院 放射線診断・IVR科[1]、福山市民病院 泌尿器科[2]、福山市民病院 病理診断科[3]、
岡山大学病院 放射線科[4]

O-38 前立腺導管癌の1例

伊藤　久尊[1,2]、坂田　悦郎[2]、中下　悟[2]、中谷　航也[2]、小山　貴[2]、鶴田　将史[3]、寺井　章人[3]、赤池　瑶子[4]、能登原憲司[4]、古田　昭寛[1]
大阪赤十字病院 放射線診断科[1]、倉敷中央病院 放射線診断科[2]、倉敷中央病院 泌尿器科[3]、
倉敷中央病院 病理診断科[4]

O-39 嚢胞性腫瘤の形態をとった前立腺導管腺癌の1例

北島　一宏[1]、河中　祐介[1]、丸山　光也[1]、小笠原　篤[1]、國元　亮[1]、横山　裕至[1]、河本　悠[1]、冨士原将之[1]、山本　新吾[2]、木原多佳子[3]、造住　誠孝[3]、廣田　誠一[3]、山門亨一郎[1]
兵庫医科大学 放射線科[1]、兵庫医科大学 泌尿器科[2]、兵庫医科大学 病理部[3]

13：50～14：35　**セッション9　大会長公募症例2：消化器（6題）**

座　　長　**浅山　良樹**（大分大学医学部 臨床医学系 放射線医学講座）
コメンテーター　**濱田　義浩**（福岡大学医学部 病理学講座）

O-40　肝門部神経鞘腫の3例

仲谷　元[1,2]、黒川　遼[1]、日下部将史[2]、渡谷　岳行[1]、五ノ井　渉[1]、石田　尚利[1]、中井　雄大[1]、渡邉　祐亮[1]、白田　剛[3]、牧瀬　尚大[4]、池村　雅子[4]、牛久　哲男[4]、有田　淳一[5]、長谷川　潔[5]、堀内　啓[6]、森川　鉄平[6]、赤羽　正章[2,7]、南　学[2,8]、山田　晴耕[2]、阿部　修[1]

東京大学医学部附属病院 放射線科[1]、NTT東日本関東病院 放射線部[2]、
練馬光が丘病院 放射線科[3]、東京大学医学部附属病院 病理部[4]、
東京大学医学部附属病院 肝胆膵外科[5]、NTT東日本関東病院放射線部 病理診断科[6]、
国際医療福祉大学病院成田病院 放射線科[7]、筑波大学附属病院 放射線科[8]

O-41　肝門部神経鞘腫の2例

森阪　裕之[1]、原　祐樹[2]、新津　守[2]、篠塚　望[3]、山田　建人[4]、良沢　昭銘[5]、岡田　吉隆[1]

埼玉医科大学国際医療センター 画像診断科[1]、埼玉医科大学病院 放射線科[2]、
埼玉医科大学病院 消化器外科[3]、埼玉医科大学病院 病理診断科[4]、
埼玉医科大学国際医療センター 消化器内科[5]

O-42　肝門部神経鞘腫の1例

樋口　舞香[1]、宗近　次朗[1]、今井　里香[1]、金井　貴宏[1]、長谷川春菜子[1]、井戸　愛[1]、石塚久美子[1]、扇谷　芳光[1]、杉浦　育也[2]、吉田　仁[2]、矢持　淑子[3]

昭和大学医学部 放射線医学講座[1]、昭和大学医学部 消化器内科学部門[2]、
昭和大学医学部 臨床病理診断科[3]

O-43　肝門部神経鞘腫の1例

戸田　悠介[1]、吉田　直[2]、石毛　俊幸[3]、衣袋　健司[1]、塚田　実郎[1]、水野真利子[1]、岡田　真広[1]

日本大学医学部 放射線医学分野画像診断学部門[1]、日本大学医学部 外科学系消化器外科分野[2]、
日本大学医学部 病態病理学系人体病理学分野[3]

O-45　CT,MRIによって術前診断が可能であった肝門部鞘腫の1例

浜川　岳文、松木　充、鈴木　絢子、若菜みゆき、沼本　勲男、兵頭　朋子、柳生　行伸、鶴崎　正勝、石井　一成

近畿大学医学部 放射線医学教室放射線診断学部門

O-46　高度な嚢胞変性や出血を伴った巨大な肝門部神経鞘腫の1例

國近　瑛樹[1]、南口貴世介[2]、丸上　永晃[2]、伊藤　博文[3]、日高　晶子[3]、穴井　洋[3]、天池　寿[4]、島田　啓司[5]、吉川　公彦[2]

市立東大阪医療センター 放射線科[1]、奈良県立医科大学 放射線・核医学科[2]、
市立奈良病院 放射線科[3]、市立奈良病院 消化器肝臓病センター・消化器外科[4]、
市立奈良病院 病理診断科[5]

14：45～15：35　ティータイムセミナー2

『腹部MRIアドバンスドイメージング』

共　催：株式会社フィリップス・ジャパン

座　長：村上　卓道（神戸大学大学院医学研究科 内科系講座 放射線診断学分野）

『自由呼吸下撮像法4D FreeBreathingの上腹部での使用経験』

演　者：祖父江慶太郎（神戸大学大学院医学研究科 内科系講座 放射線診断学分野）

『腹部拡散強調画像の進歩 -EPICS（EPI with Compressed SENSE）とSPLICE（TSE-DWI）を中心に-』

演　者：片平　和博（国家公務員共済組合連合会 熊本中央病院 放射線科）

15：45～16：25　セッション10　肝・胆（4題）

座　　長　藤永　康成（信州大学医学部 画像医学教室）
コメンテーター　濱田　義浩（福岡大学医学部 病理学講座）

O-48 晩発性皮膚ポルフィン症における肝の画像所見について

坂本　桂子、西山麻理恵、伊東　絵美、浦川　博史、吉満　研吾
福岡大学医学部 放射線医学教室

O-49 稀な画像所見および臨床経過を示した肝血管腫の1例

清水　辰哉[1]、本杉宇太郎[1]、村岡　優[2]、雨宮　秀武[3]、望月　邦夫[4]、大西　洋[1]
山梨大学医学部 放射線科[1]、山梨大学医学部 第一内科[2]、山梨大学医学部 第一外科[3]、
山梨大学医学部 病理診断科[4]

O-50 IgG4関連疾患の経過中に出現した胆管病変を経皮経肝的に生検し胆管癌と診断し得た1例

沖村幸太朗[1]、南　哲弥[1]、土屋　紘一[1]、的場　宗孝[1]、有沢　富康[2]、林　蘭仁[2]、
小坂　健夫[3]、宮田　隆司[3]
金沢医科大学 放射線医学教室[1]、金沢医科大学 消化器内科学[2]、
金沢医科大学 一般・消化器外科学[3]

O-51 small duct type PSCのMRI所見

小坂　一斗[1,2]、シーディーシャナン[2]、ベンカティッシュスダカ[2]、ハイケンジェイ[2]
金沢大学 放射線科[1]、メイヨークリニック 放射線科[2]

16：35～17：05　**セッション11　肝（3題）**

座　　長　**伊東　克能**（山口大学大学院医学系研究科放射線医学講座）
コメンテーター　**濱田　義浩**（福岡大学医学部 病理学講座）

O-52　著しい早期濃染を呈し、半年間で増大傾向を示したβカテニン活性型肝細胞腺腫の1例

南口貴世介[1]、丸上　永晃[1]、平井都始子[2]、吉川　公彦[1]、野見　武男[3]、庄　　雅之[3]、森田　剛平[4]、大林　千穂[4]

奈良県立医科大学 放射線・核医学科[1]、奈良県立医科大学 総合画像診断センター[2]、
奈良県立医科大学 消化器外科[3]、奈良県立医科大学 病理診断学講座[4]

O-54　単純性肝嚢胞由来と考えられた肝内胆管癌の1例

谷村　伊代[1]、米田　憲秀[1]、北尾　　梓[1]、小林　　聡[1]、蒲田　敏文[1]、北　　恵太[2]、堀井　里和[2]、金子　周一[2]、岡崎　充善[3]、中沼　伸一[3]、太田　哲夫[3]、池田　博子[4]

金沢大学附属病院 放射線科[1]、金沢大学附属病院 消化器内科[2]、
金沢大学附属病院 肝胆膵・移植外科[3]、金沢大学附属病院 病理診断科[4]

O-55　女児に偶発的に発見された多発性肝腫瘤の1例

桑鶴　良季[1]、佐野　勝廣[1]、藤村　純也[2]、山高　篤行[3]、福村　由紀[4]、近藤　福雄[5]、桑鶴　良平[1]

順天堂大学医学部附属順天堂医院 放射線科画像診断学講座[1]、
順天堂大学医学部附属順天堂医院 小児科[2]、順天堂大学医学部附属順天堂医院 小児外科[3]、
順天堂大学医学部附属順天堂医院 人体病理学講座[4]、
帝京大学医学部附属病院 病理診断科/帝京大学医学部病理学講座[5]

ポスター展示

ポスター発表　肝臓①

P-1　肝原発腺扁平上皮癌の1例

松田　恵[1]、津田　孝治[1]、海老原るい[1]、岡田加奈子[1]、田中　宏明[1]、望月　輝一[1]、井上　仁[2]、宇都宮　健[2]、小川　晃平[2]、高田　泰次[2]、福島　万奈[3]、北澤　理子[3]、倉田　美恵[4]

愛媛大学医学部放射線科 放射線科[1]、愛媛大学医学部 肝胆膵移植外科[2]、愛媛大学医学部附属病院 病理部[3]、愛媛大学医学部 解析病理学[4]

P-2　若年女性発症のFibrolamellar hepatocellular carcinomaの1例

首藤　直大[1]、吉田　直[2]、大荷　澄江[3]、庄司　美咲[1]、宮内　貴弘[1]、田江健一郎[1]、渋谷　和[1]、水野真利子[1]、松本　隆之[1]、戸田　悠介[1]、塚田　実郎[1]、衣袋　健司[1]、岡田　真広[1]

日本大学医学部附属板橋病院 放射線科[1]、日本大学医学部附属板橋病院 消化器外科[2]、日本大学医学部附属板橋病院 病理科[3]

P-3　術後早期に腹膜播種をきたした肝細胞癌の1例

中村　優子[1]、赤木　元紀[1]、成田　圭吾[1]、本田有紀子[1]、立神　史稔[1]、飯田　慎[1]、粟井　和夫[1]、相方　浩[2]、茶山　一彰[2]、小林　剛[3]、大段　秀樹[3]、有廣　光司[4]

広島大学大学院 医系科学研究科 放射線診断学[1]、広島大学 消化器代謝内科学[2]、広島大学 外科学[3]、広島大学病院 病理診断科[4]

P-4　多発肝腫瘤および肺結節を呈した類上皮血管内皮腫の1例

河野　洋佑、田辺　昌寛、神谷　正喜、飯田　悦史、伊東　克能

山口大学医学部 臨床医学系放射線医学講座

P-5　肝細胞癌と同時に指摘され、診断に苦慮した肝臓の類上皮血管内皮腫の1例

椿　史裕[1]、角　明子[1]、東南　辰幸[1,2]、佐藤　寿洋[3]、金城　賢尚[4]、秋葉　純[4]、内田　政史[1,5]、安陪　等思[1]

久留米大学医学部 放射線医学講座[1]、大牟田市立病院 放射線診断科[2]、久留米大学 外科学講座[3]、久留米大学 病理学講座[4]、久留米大学医療センター 放射線科[5]

ポスター発表　肝臓②

P-6　本邦在住フィリピン出身者に発見された日本住血吸虫症の1例

山本　亨[1]、吉川　淳[1]、池野　宏[1]、松原　崇史[1]、中野　佑亮[1]、竹田　康人[2]、砂子阪　肇[2]、青柳　裕之[2]、海崎　泰治[3]

福井県立病院 放射線科[1]、福井県立病院 消化器内科[2]、福井県立病院 臨床病理科[3]

P-7 盲腸癌の肝転移巣にガス像を伴った Clostridium septicum 感染症の1例

佐藤　滋高[1]、今井　勇伍[2]、村上　陽子[1]、友澤　裕樹[1]、北原左和子[2]、園田　明永[1]、前田　清澄[2]、渡邉　嘉之[1]

滋賀医科大学 放射線科[1]、草津総合病院 放射線診療センター（画像診断部）[2]

P-8 過粘稠性Klebsiella pneumoniaeによる肝膿瘍破裂・巨大被膜下血腫の1例

吉川　裕紀[1]、児玉さゆり[1]、久住　浩美[1]、崎本　優里[2]、皆川　卓也[2]、竹島　薫[2]、佐藤　由可[3]、大熊　潔[1]

さいたま市立病院 放射線診断科[1]、さいたま市立病院 外科[2]、さいたま市立病院 中央検査科[3]

P-9 術前診断に難渋したFNH-like lesionの1例

尾崎　公美[1]、原田　憲一[2]、池野　宏[3]、前田　一也[4]、海崎　泰治[5]、木村　浩彦[1]、米田　憲秀[3]、蒲田　敏文[3]

福井大学医学部 病態解析医学講座放射線医学[1]、金沢大学医薬保健研究域医学系 人体病理学[2]、金沢大学医薬保健研究域医学系 放射線科[3]、福井県立病院 外科[4]、福井県立病院 病理診断科[5]

ポスター発表　肝臓胆道

P-12 外傷を契機に発見された肝粘液性嚢胞性腫瘍の1例

岩佐　瞳[1]、村田　和子[1]、上村　直[2]、花﨑　和弘[2]、中嶋　絢子[3]、頼田　顕辞[3]、村上　一郎[3]、山上　卓士[1]

高知大学医学部 放射線医学講座[1]、高知大学医学部 第一外科[2]、高知大学医学部 病理診断部[3]

P-13 直腸癌と同時性に認めた肝reactive lymphoid hyperplasiaの1例

河合　信行[1]、野田　佳史[1]、金子　揚[1]、川田　紘資[1]、永田　翔馬[1]、松尾　政之[1]、東　敏也[2]、田中　秀治[2]、今井　寿[2]、村瀬　勝俊[2]、鬼頭　勇輔[3]、松尾美貴子[3]

岐阜大学 放射線科[1]、岐阜大学 外科[2]、岐阜大学 病理診断科[3]

P-14 肝原発悪性リンパ腫の1例

檜垣　篤、神吉　昭彦、八十川和哉、木戸　歩、外園　英光、山本　亮、玉田　勉

川崎医科大学 放射線科

ポスター発表　後腹膜・その他

P-15 Leiomyosarcoma of the inferior vena cavaの1例

阿久津　陽[1]、堀越　琢郎[1]、那須　克彦[1]、宇野　隆[2]、高屋敷　吏[3]、大塚　将之[3]、髙地　祐輔[4]、岸本　充[4]、池田純一郎[5]

千葉大学医学部附属病院 放射線科[1]、千葉大学大学院医学研究院 画像診断・放射線腫瘍学[2]、千葉大学医学部附属病院 肝胆膵外科[3]、千葉大学大学院医学研究院 病態病理学[4]、千葉大学大学院医学研究院 診断病理学[5]

ポスター展示

P-16 巨大副腎骨髄脂肪腫の1例

溝口　圭輔[1]、角　　明子[1]、長田　周治[1]、松尾　勝久[4]、秋葉　　純[4]、熊谷　壽二[3]、内田　政史[1,2]、安陪　等思[1]
久留米大学医学部 放射線医学教室[1]、久留米大学医療センター 放射線科[2]、
久留米大学医学部 泌尿器科学講座[3]、久留米大学病院 病理診断科[4]

P-17 後腹膜顆粒細胞腫の1例

小澤　奈々[1]、高畑　暁子[2]、久野　光洋[2]、溝尻　直毅[3]、稲森　　理[4]、小西　英一[4]、佐藤　　修[5]、山田　　惠[2]
JCHO京都鞍馬口医療センター 放射線科[1]、京都府立医科大学附属病院 放射線科[2]、
京都府立医科大学附属病院 整形外科[3]、京都府立医科大学附属病院 病理診断科[4]、
京都府立医科大学附属北部医療センター 放射線科[5]

P-18 外陰部に発生したproximal-type epithelioid sarcomaの1例

高橋　駿介[1]、里上　直衛[1]、森澤　信子[1]、藤本　良太[1]、藤原葉一郎[2]、岩佐　葉子[3]
京都市立病院 放射線診断科[1]、京都市立病院 産婦人科[2]、京都市立病院 病理診断科[3]

ポスター発表　子宮①

P-19 偶然発見された筋層内の子宮結核症の1例

徳永　伸子[1]、桐山　郁子[1]、酒井　伸也[1]、菅原　敬文[1]、横山　貴紀[2]、竹原　和宏[2]、山元　範昭[3]、寺本　典弘[3]、細川　貴晶[1]、細川　浩平[1]、清水　輝彦[1]
国立病院機構 四国がんセンター 放射線診断科[1]、国立病院機構 四国がんセンター 婦人科[2]、
国立病院機構 四国がんセンター 病理科[3]

P-20 帝王切開術後、MRIにより創部離開が疑われ再手術を要した3例の検討

西尾　直子[1,3]、木戸　　晶[1]、森畠　裕策[1]、松本　優香[1]、尾谷　智史[1]、矢嶋　　諒[1]、桑原　　遼[1]、川崎　　薫[2]、万代　昌紀[2]、古田　昭寛[3]、中本　裕士[1]
京都大学医学部附属病院 放射線診断科[1]、京都大学医学部付属病院 産科婦人科[2]、
大阪赤十字病院 放射線診断科[3]

P-21 子宮海綿状血管腫の1例

福井　修一[1]、中園　貴彦[1]、山口　　健[1]、入江　裕之[1]、横山　正俊[2]、甲斐　敬太[3]
佐賀大学医学部 放射線医学教室[1]、佐賀大学医学部 産婦人科[2]、佐賀大学医学部 病理[3]

P-22 子宮筋腫の増大で発見された胃印環細胞癌術後再発の1例

森川　友郎[1]、細川　貴晶[1]、菅原　敬文[1]、友野　勝幸[2]、竹原　和宏[2]、落合　亮二[3]、野崎　功雄[3]、山元　範昭[4]、寺本　典弘[4]、細川　浩平[1]、桐山　郁子[1]、徳永　伸子[1]、清水　輝彦[1]、酒井　伸也[1]
四国がんセンター 放射線科[1]、国立病院機構 四国がんセンター 婦人科[2]、
国立病院機構 四国がんセンター 消化器外科[3]、国立病院機構 四国がんセンター 病理科[4]

P-23 成人型顆粒膜細胞種を合併した子宮腺肉腫の1例

松谷　裕貴[1]、中井　　豪[1]、松岡　俊裕[1]、沖野　　圭[1]、山田　隆司[2]、山本　和宏[1]、
大道　正英[3]、大須賀慶悟[1]
大阪医科大学 放射線診断学教室[1]、大阪医科大学 病理学教室[2]、大阪医科大学 産婦人科学教室[3]

ポスター発表　子宮②

P-24 子宮アデノマトイド腫瘍のMRI所見の検討

竹内麻由美[1]、松崎　健司[2]、坂東　良美[4]、西村　正人[3]、原田　雅史[1]
徳島大学医学部 放射線科[1]、徳島文理大学 診療放射線学科[2]、徳島大学医学部 産婦人科[3]、
徳島大学病院 病理部[4]

P-25 子宮付属器に生じた4例のpolypoid endometriosisのMRI所見

矢嶋　　諒[1]、木戸　　晶[2]、森畠　裕策[2]、山口　　建[3]、桑原　　遼[2]、西尾　直子[2]、
尾谷　智史[2]、松本　優香[2]、南口早智子[4]、万代　昌紀[3]
京都大学大学院医学研究科 放射線医学講座（画像診断学・核医学）[1]、
京都大学医学部付属病院 放射線診断科[2]、京都大学医学部付属病院 産科婦人科[3]、
京都大学医学部付属病院 病理診断科[4]

P-26 類内膜癌を合併した異型ポリープ状腺筋腫（APAM）の1例

山路　大輔、三好　秀直、北尾慎一郎、夕永　裕士、椋田奈保子、藤井　進也
鳥取大学医学部 統合内科医学講座画像診断治療学分野

P-27 付属器腫瘤と類似し診断に苦慮した結節状子宮内膜症の1例

原田　詩乃[1]、古谷　清美[1]、山下　孝二[1]、亀井僚太郎[1]、前原　純樹[1]、杉浦多佳子[2]、
藤原美奈子[3]、野口　智幸[1]
国立病院機構九州医療センター 放射線科[1]、国立病院機構九州医療センター 産婦人科[2]、
国立病院機構九州医療センター 病理部[3]

P-28 腟発生のfibroepithelial polypの1例

影山　咲子、清治　和将、高瀬　　圭
東北大学医学部大学院 放射線診断学分野

ポスター発表　消化管・腸間膜・腹腔

P-29 G-CSF産生悪性腹膜中皮腫の1例

海老原るい[1]、松田　　恵[1]、村田　亮洋[1]、田中　宏明[1]、津田　孝治[1]、望月　輝一[1]、
菅田　成紀[2]、首藤　祥子[3]、廣岡　昌史[3]、日浅　陽一[3]、福島　万奈[4]、北澤　理子[4]、
倉田　美恵[5,6]
愛媛大学医学部 放射線科[1]、愛媛県立今治病院 放射線科[2]、
愛媛大学医学部 消化器・内分泌・代謝内科学[3]、愛媛大学医学部 分子病理学[4]、
愛媛大学医学部 ゲノム病理学[5]、愛媛大学医学部 プロテオサイエンスセンター[6]

ポスター展示

P-30 MRIで描出された胃腺窩上皮型過形成ポリープの3例-MRCPでの偶発所見として

田中絵里子[1]、竹山　信之[1]、田代　祐基[1]、栗原　真南[1]、小竹　晃生[1]、永井　京子[1]、
堀　　祐郎[1]、橋本　東児[1]、小川　高史[2]、五味　邦代[3]
昭和大学藤が丘病院 放射線科[1]、昭和大学藤が丘病院 病理診断科[2]、
昭和大学藤が丘病院 消化器内科[3]

P-31 石灰化を伴った胃粘液癌

金谷　麻央[1]、日野　祐資[1]、荒川　文敬[1]、高田　裕之[2]、芝原　一繁[3]、奥出　輝夫[3]、
中原光玖仁[3]、前田　宜延[4]
富山赤十字病院 放射線科[1]、富山赤十字病院 内科[2]、富山赤十字病院 外科[3]、
富山赤十字病院 病理診断科[4]

P-32 腹部手術後に生じたデスモイド腫瘍の3例

山本　聖人[1]、松岡　俊裕[1]、田中　義和[2]、坂根　　誠[1]、中井　　豪[1]、小森　　剛[1]、
山本　和宏[1]、大須賀慶悟[1]
大阪医科大学 放射線診断学教室[1]、畷生会脳神経外科病院 放射線科[2]

P-33 虫垂原発の神経鞘腫の1例

汲田　英裕[1]、鈴木　邦仁[1]、山田　隆文[1]、代田　夏彦[1]、佐口　　徹[1]、笠原　健太[2]、
山口　　浩[3]、齋藤　和博[1]、田崎晃一朗[3]、長尾　俊孝[3]、若林ゆかり[1]、勝又　健次[2]
東京医科大学病院 放射線科[1]、東京医科大学病院 消化器外科[2]、東京医科大学病院 病理診断科[3]

ポスター発表　腎①

P-34 腎Mucinous Tubular and Spindle Cell Carcinoma（MTSCC）の1例

田中　賢一、佐野村隆行、藤本　憲吾、則兼　敬志、室田真希子、西山　佳宏
香川大学医学部 放射線医学講座

P-35 高悪性度腎粘液管状紡錘細胞癌の1例

森　　拓也[1,2]、本田有紀子[2]、中村　優子[2]、寺田　大晃[2]、海地　陽子[1,2]、飯田　　慎[2]、
粟井　和夫[2]、西原　礼介[1]、柿沢　秀明[3]、仙谷　和弘[4]、安井　　弥[4]、黒田　直人[5]、
関野　陽平[6]、後藤　景介[6]、林　哲太郎[6]、亭島　　淳[6]、松原　昭郎[6]
JA広島総合病院 画像診断部[1]、広島大学大学院医系科学研究科 放射線診断学[2]、
広島赤十字・原爆病院 放射線診断科[3]、広島大学大学院医系科学研究科 分子病理学[4]、
高知赤十字病院 病理診断科[5]、広島大学大学院医系科学研究科 腎泌尿器科学[6]

P-36 腎に発生したPerivascular myoid cell tumorと考えられた1例

山元　龍哉[1]、河野　　敦[1]、松枝　　清[1]、藤原　　遼[2]、瀬　　淳[2]、山下　享子[3]、
稲村健太郎[3]
がん研究会有明病院 画像診断部[1]、がん研究会有明病院 泌尿器科[2]、
がん研究会 がん研究所 病理部[3]

P-37 腎平滑筋腫の1例

外園　英光、神吉　昭彦、檜垣　　篤、八十川和哉、木戸　　歩、山本　　亮、
玉田　　勉
川崎医科大学 放射線診断学教室

P-38 嚢胞出血と後腹膜血腫を伴い急速に増大した腎原発平滑筋肉腫の1例

成田　晶子[1]、髙畑　恭兵[2]、泉　雄一郎[1]、木村　純子[1]、森永　慎吾[3]、高橋恵美子[4]、
都築　豊徳[4]、太田　豊裕[1]、鈴木耕次郎[1]
愛知医科大学 放射線医学講座[1]、JA 愛知厚生連海南病院 放射線科[2]、
愛知医科大学 泌尿器学講座[3]、愛知医科大学病院 病理診断科[4]

ポスター発表　腎②

P-39 腎に腫瘤性病変を形成した多発血管炎性肉芽腫症の1例

山本　貴浩[1]、岡田　浩章[2]、亀井　誠二[1]、堀川よしみ[1]、野田　祐介[3]、石川　　操[4]
JA愛知厚生連 海南病院 放射線科[1]、愛知医科大学病院 放射線医学講座[2]、
名古屋市立大学病院 腎・泌尿器科学分野[3]、JA愛知厚生連 海南病院 病理診断科[4]

P-40 末期腎不全患者に発生した多発腎血管腫の1例

今井　里香[1]、宗近　次朗[1]、樋口　舞香[1]、金井　貴宏[1]、竹内　愛弓[1]、井戸　　愛[1]、
石塚久美子[1]、扇谷　芳光[1]、森田　　順[2]、小川　良雄[2]、矢持　淑子[3]
昭和大学医学部 放射線科医学講座[1]、昭和大学医学部 泌尿器科学講座[2]、
昭和大学医学部 病理診断学講座[3]

P-41 巨大嫌色素性腎細胞癌の1例

戸山保千代[1]、佐野　優子[2]、山田　香織[2]、一条　祐輔[2]、大野　浩司[2]、村下　純輝[3]、
田原　秀一[3]、三神　一哉[3]、山野　　剛[4]、浦田　洋二[4]
京都府立医科大学付属病院 放射線科[1]、京都第一赤十字病院 放射線診断科[2]、
京都第一赤十字病院 泌尿器科[3]、京都第一赤十字病院 病理診断科[4]

P-42 intravascular lymphoma に類似した病理所見を示した肺癌のびまん性腎転移の1例

山崎美保子[1]、相田　久美[2]、金井　弘次[3]、元　　志宏[3]
埼玉石心会病院 放射線科[1]、埼玉石心会病院 病理診断科[2]、埼玉石心会病院 腎臓内科[3]

ポスター展示

ポスター発表　泌尿器

P-43　会陰部脂肪腫を合併した副陰嚢の1例

川口　真矢[1]、加藤　博基[1]、松尾　政之[1]、笹井　英雄[2]、深尾　敏幸[2]
岐阜大学病院 放射線科[1]、岐阜大学病院 小児科[2]

P-44　精索原発脱分化型脂肪肉腫の1例

金井　貴宏[1]、竹山　信之[2]、田中絵里子[2]、永井　京子[2]、栗原　真南[2]、小竹　晃生[2]、田代　祐基[2]、堀　祐郎[2]、橋本　東児[2]、佐々木春明[3]、太田　道也[3]、山本　健郎[3]、下山　英明[3]、小泉　太郎[3]、松井　祐輝[3]、杉下　裕勇[3]、大池　信之[4]、野呂瀬朋子[4]、宗近　次朗[1]、扇谷　芳光[1]
昭和大学医学部 放射線医学講座 放射線科学部門[1]、昭和大学藤が丘病院 放射線科[2]、昭和大学藤が丘病院 泌尿器科[3]、静岡県立静岡がんセンター 病理診断科[4]

P-45　尿道悪性リンパ腫の1例

平野七津美[1]、青木　隆敏[1]、寺澤　岳[1]、千原ちひろ[1]、林田　佳子[1]、興梠　征典[1]、岩隈　景子[2]、藤本　直浩[2]、島尻　正平[3]、久岡　正典[3]
産業医科大学 放射線科学教室[1]、産業医科大学 泌尿器科[2]、産業医科大学 病理診断科[3]

P-46　尿道カルンクルの2例

徳永　幸史[1,2]、古田　昭寛[1,3]、木戸　晶[1]、梅岡　成章[2]、小林　恭[4]、前田　紘奈[5]、磯田　裕義[1]、富樫かおり[1]
京都大学医学部付属病院 放射線診断科[1]、日本赤十字社 和歌山医療センター 放射線診断科[2]、日本赤十字社 大阪赤十字病院 放射線診断科[3]、京都大学医学部付属病院 泌尿器科[4]、京都大学医学部付属病院 病理診断科[5]

P-47　精巣上体papillary cystadenomaの1例

石田憲太朗[1]、丸上　永晃[1]、南口貴世介[1]、立入　哲也[1]、平井都始子[1]、吉川　公彦[1]、三宅　牧人[2]、藤井　智美[3]、藤本　清秀[2]、大林　千穂[3]
奈良県立医科大学 放射線・核医学科[1]、奈良県立医科大学 泌尿器科[2]、奈良県立医科大学 病理診断科[3]

P-48　術後早期に遠隔転移を認めた表在性膀胱小細胞癌の2例

竹下　諒[1]、有田　祐起[1]、秋田　大宇[1]、茂田　啓介[2]、三上　修治[3]、上田　亮[4]、田中　伸之[2]、曽我　茂義[1]、奥田　茂男[1]、大家　基嗣[2]、陣崎　雅弘[1]
慶應義塾大学医学部 放射線科学教室（診断）[1]、慶應義塾大学医学部 泌尿器科学教室[2]、慶應義塾大学医学部 病理学教室[3]、慶應義塾大学医学部 放射線技術室[4]

ポスター発表　卵巣管

P-50　異時性に卵巣、卵管、子宮に生じた粘液性腫瘍の1例

高濱　潤子[1]、芳賀　真代[1]、森本　賢吾[1]、井上　正義[1]、岸田　勇人[1]、吉川　公彦[2]、川口　龍二[3]、内山　智子[4]、杉本澄美玲[4]

市立東大阪医療センター 放射線科[1]、奈良県立医科大学 放射線・核医学科[2]、奈良県立医科大学 産婦人科[3]、奈良県立医科大学 病理診断学科[4]

P-51　卵巣平滑筋肉腫の1例

湯浅　憲章[1]、恐神　博行[2]、藤田　美悧[3]

製鉄記念室蘭病院 放射線科[1]、製鉄記念室蘭病院 産婦人科[2]、製鉄記念室蘭病院 病理診断科[3]

P-52　左付属器腫瘤を形成したESS（endometrial stromal sarcoma）の1例

若井理可子[1]、谷尾　宣子[1]、村石　懐[1]、岡田　有香[2]、百枝　幹雄[2]、野嵜　史[3]、鈴木　高祐[3]、栗原　泰之[1]

聖路加国際病院 放射線科[1]、聖路加国際病院 女性総合診療科[2]、聖路加国際病院 病理科[3]

ポスター発表　膵①

P-53　ダイナミック造影CTにおける動脈浸潤および神経叢浸潤評価

野田　佳史[1,2]、Anushri Parakh[2]、Avinash Kambadakone[2]

岐阜大学 放射線科[1]、Department of Radiology, Massachusetts General Hospital[2]

P-54　浸潤性膵管癌を取り囲むように存在した自己免疫性膵炎の1例

田村　明生[1]、加藤　健一[1]、石田　和之[2,5]、柴田　将[3]、長谷川　康[4]、片桐　弘勝[4]、木村　拓[4]、新田　浩幸[4]、菅井　有[2]、吉岡　邦浩[1]、西谷　匡央[2]、佐藤　綾香[2]、向井田瑛佑[1]

岩手医科大学 放射線医学講座[1]、岩手医科大学 病理診断学講座[2]、岩手医科大学 内科学講座消化器内科消化管分野[3]、岩手医科大学 外科学講座[4]、獨協医科大学 病理診断学[5]

P-55　主膵管内進展をきたした膵神経内分泌腫瘍の1例

辻田　有志[1]、祖父江慶太郎[1]、神田　知紀[1]、清家　翔平[1]、上月　瞭平[1]、山口　尊[1]、上嶋　英介[1]、上野　嘉子[1]、堀　雅敏[1]、外山　博近[2]、神保　直江[3]、村上　卓道[1]

神戸大学医学部附属病院 放射線診断・IVR科[1]、神戸大学医学部附属病院 肝胆膵外科[2]、神戸大学医学部附属病院 病理部・病理診断科[3]

P-56　多房性嚢胞様の所見を呈した膵腺房細胞癌の1例

橋本　考明[1]、清水　辰哉[1]、本杉宇太郎[1]、進藤　浩子[2]、川井田博充[3]、望月　邦夫[4]、大西　洋[1]

山梨大学医学部附属病院 放射線科[1]、山梨大学医学部附属病院 第一内科[2]、山梨大学医学部附属病院 第一外科[3]、山梨大学医学部附属病院 人体病理学講座[4]

ポスター展示

P-57 膵尾部に発生した脂肪肉腫の1例

田辺　昌寛[1]、松井　洋人[2]、東　麻由美[1]、古川　又一[1]、徳光　幸生[2]、永野　浩昭[2]、伊東　克能[1]
山口大学医学部 放射線科[1]、山口大学医学部 消化器・腫瘍外科[2]

ポスター発表　膵②

P-58 出血を伴ってサイズ変化を認めた膵管内乳頭粘液性腺腫（IPMA）の1例

八十川和哉、神吉　昭彦、外園　英光、檜垣　　篤、木戸　　歩、玉田　　勉
川崎医科大学 放射線画像診断

P-59 膵 sarcoidosis の1例

秦野　基貴[1]、真木　浩行[2]、河合　辰哉[2]、下平　政史[2]、小澤　良之[2]、芝本　雄太[2]
名古屋市立西部医療センター 放射線診断科[1]、名古屋市立大学病院 放射線診断・IVR科[2]

P-60 高ADC値を示した膵過誤腫の1例

禹　　潤[1]、原留　弘樹[2]、岩井　知久[3]、西澤　伸恭[4]、安達　　快[5]、井上　優介[2]
東京慈恵会医科大学附属病院 放射線診断学[1]、北里大学病院 放射線診断学[2]、
北里大学病院 消化器内科[3]、北里大学病院 一般・消化器外科[4]、北里大学病院 病理診断科[5]

P-61 右鼠径部の疼痛と腫脹で発症した慢性膵炎急性増悪の1例

宮本　脩平[1]、高司　　亮[1]、浅山　良樹[1]、福田　健介[2]、村上　和成[2]
大分大学医学部 臨床医学系放射線医学講座[1]、大分大学医学部 消化器内科学講座[2]

クイズ展示

Q-1

埼玉医科大学病院 放射線科[1]、順天堂大学 放射線診断学講座[2]、
埼玉医科大学国際医療センター 画像診断科[3]、埼玉医科大学国際医療センター 肝胆膵外科[4]、
埼玉医科大学国際医療センター 消化器内視鏡科[5]、埼玉医科大学国際医療センター 病理診断科[6]
山本　裕也[1]、佐野　勝廣[2]、岡田　吉隆[3]、馬場　康貴[3]、岡本　光順[4]、合川　公康[4]、
良沢　昭銘[5]、小川　智也[5]、永田　耕治[6]

Q-2

手稲渓仁会病院 放射線診断科[1]、手稲渓仁会病院 消化器内科[2]、手稲渓仁会病院 外科[3]、
手稲渓仁会病院 病理診断科[4]
児玉　芳尚[1]、櫻井　康雄[1]、山崎　康之[1]、植木秀太朗[2]、潟沼　朗生[2]、安保　義恭[3]、
後藤田裕子[4]、篠原　敏也[4]

Q-3

公立甲賀病院 放射線科[1]、公立甲賀病院 泌尿器科[2]
井本　勝治[1]、金子智亜紀[1]、山本　敦子[1]、山崎　道夫[1]、花田　英紀[2]、金　哲将[2]、
坂本　力[1]

Q-4

関西医科大学 放射線科[1]、関西医科大学 病理[2]、関西医科大学総合医療センター 泌尿器科学[3]
何澤　信礼[1]、稲葉　正美[2]、谷川　昇[1]、室田　卓之[3]、三島　崇夫[3]、福永　恵子[1]

Q-5

昭和大学医学部 放射線医学講座[1]、昭和大学医学部 産婦人科学講座[2]、
昭和大学医学部 臨床病理診断学講座[3]
宗近　次朗[1]、阿部　介亮[1]、溝渕　有哉[1]、宮上　修[1]、井戸　愛[1]、石塚久美子[1]、
扇谷　芳光[1]、栗木あかね[2]、町　麻耶[2]、新垣　達也[2]、松岡　隆[2]、関沢　明彦[2]、
三浦　咲子[3]、矢持　淑子[3]